Mucor 속에 의한 비대뇌 모균증 1예

부산대학교 의과대학 피부과학교실

김성준 · 임재영 · 장호선 · 오창근 · 권경술

=Abstract=

A Case of Rhinocerebral Mucormycosis Caused by *Mucor* Species

Sung Jun Kim, Jae Young Lim, Ho Sun Jang, Chang Keun Oh and Kyung Sool Kwon

Department of Dermatology, College of Medicine, Pusan National University Pusan, Korea

Mucormycosis refers to infections caused by the order Mucorales of the class Zygomycetes. They are acute, rapidly developing, often fatal, opportunistic infections of immunocompromised patient. We report a case of rhinocerebral mucormycosis in a 73-year-old man with a 20-year history of poorly controlled diabetes mellitus. He had black necrotic ulcers on the hard palate, left blepharoptosis, left visual loss, left facial palsy and left hemiparesis. Brain and sino-orbital MRI scan showed protrusion of left eyeball, sinusitis on the both maxillary and ethmoid sinus and left middle cerebral artery infarction. Swab of black necrotic ulcer on the hard palate yielded large fungal hyphae on KOH preparation and inoculation of necrotic tissue on Sabouraud dextrose agar revealed a rapid growth of white to gray cottony colonies that soon turned gray to dark brown. Slide culture showed globose sporangia and no rhizoid or apophysis. These morphologic characteristics were those of the *Mucor* species. Histopathologic examination of the palatal lesion showed large, non-septated fungal hyphae in the dermis. The patient was treated with amphotericin B 50 mg/day for 45 days but died 114 days after admission.

[Kor J Med Mycol 6(2): 84-89]

Key Words: Rhinocerebral mucormycosis, *Mucor* species, Diabetes mellitus

서 론

모균증 (mucormycosis)은 Zygomycetes 강 (Class)에 속하는 Mucorales 목 (Order)의 진균에 의해 유발되는 감염병으로, 주로 면역저하 환자에서 기회 감염으로 발생하며, 흔히 치명적인 결과를 보인다[1]. 주요 임상 양상은 비대뇌형, 폐형, 피부형, 위장관형, 범발형으로 나타나며[1] 그중 비대뇌형이 가장 흔하게 나타난다[2]. 1815년 Mayer가 Mucorales로 생각되는 미생물을 처음으로 발견하고, 1876년 사람에서 폐형 모균증이 첫 보고된 이후[2], 외국에서 많은 보고가 있었고, 국내에서도 점차 보고가 증가하고 있으나[3~14], 국내 보고된 비대뇌형 모균증에서 진균이 동정된 경우는 장[14] 등에 의해서 *Rhizopus* 속 (Species)이 동정된 경우 밖에 없었다. 저자들은 전형적인 임상 증상 및 조직 소견을 보이고, 진균 배양 검사로 *Mucor* 속이 동정된 비대뇌 모균증 1예를 경험하고 보고한다.

증 례

환 자: 이 O O, 73세, 남자

주 소: 좌안 돌출, 좌안 안검하수, 좌측 안면 마비

†별책 요청 저자: 오창근, 602-739 부산시 서구 아미동 1가 10번지 부산대학교병원 피부과
전화: (051) 240-7337, Fax: (051) 245-9467
e-mail: ckoh@pusan.ac.kr

*본 논문의 요지는 2000년 제7차 대한의진균학회 학술대회에서 발표되었음

및 좌측 경구개에 발생한 검은색의 가피를 가진 궤양

현병력: 내원 4일 전에 갑자기 좌측 입술 주위의 감각이 둔해지면서 평소 있었던 구음 장애와 걸음걸이 장애가 심해져 인근 병원에 입원하였다. 내원 2일 전부터 비출혈을 동반한 좌안의 돌출과 완전 안검하수가 발생하여, 좌안으로 전혀 물체를 보지 못하게 되었다. 좌측 경구개에도 검은색의 가피를 가진 궤양이 발생하고, 점차 증상이 악화되어 본원으로 전원되었다.

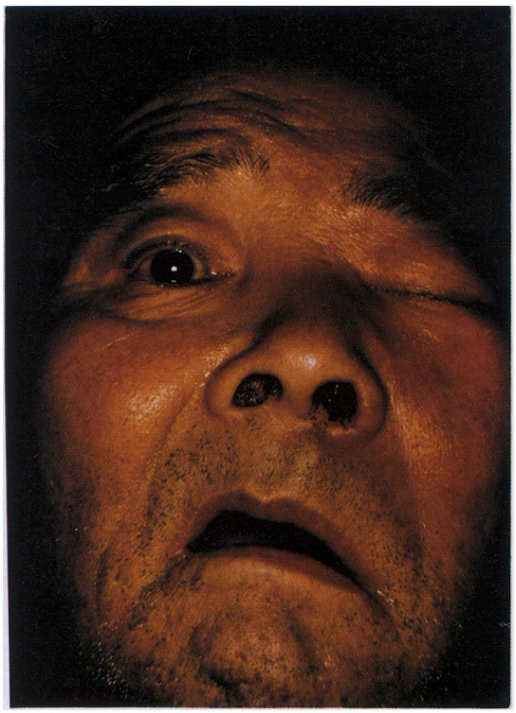

Fig. 1A. Left blepharoptosis, swelling of the left side of face and left facial palsy were noted.

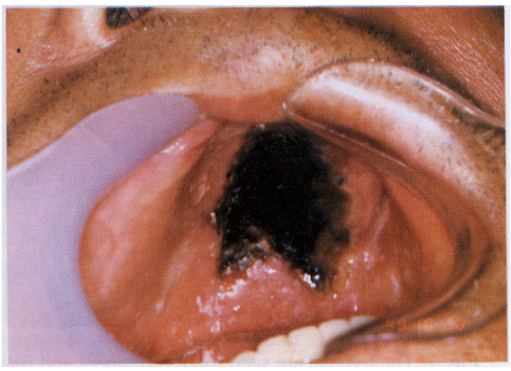

Fig. 1B. Black crusted necrotic ulceration on the left hard palate.

과거력: 23년 전 고혈압을 진단 받았고, 21년 전에 복막염으로 수술을 받은 적이 있었으며, 20년 전에 뇌경색 앓은 후에 현재까지 우측 상하지 마비와 구음 장애를 가지고 있었다. 또한 14년 전에는 위암으로 위절제술을 시행 받았으며, 7년 전 당뇨병을 진단 받고 개인 의원에서 경구용 혈당강하제를 복용하고 있었다.

가족력: 어머니는 당뇨병으로 사망하였고, 아버지는 고혈압과 뇌경색으로 사망하였으며, 2남 1녀 중에 첫째 아들은 림프성 백혈병을 앓고 있었다.

사회력: 특기사항 없음.

이학적 소견: 좌안의 안구 돌출 및 완전 안검하수가 관찰되었고 (Fig. 1A), 구강에는 좌측 경구개에 검은색의 가피를 가진 궤양이 관찰되었다 (Fig. 1B). 신경학적 검사상 구음 장애와 좌안의 완전 시력 소실 및 대광반사 소실, 좌측 안면 마비, 좌측 안면의 온도 및 동통 감각 감소, 좌측 청력 감소, 좌측 연구개의 하방 전위, 혀의 좌측으로의 돌출 전위, 우측 상하지 마비가 있었다.

검사 소견: 일반 혈액 검사에서 백혈구수 20,300/mm^3 (분핵구 91.6%, 림프구 4.7%, 단핵구 3.4%)이였으며, 간 및 신기능 검사에서 알부민 2.8 mg/dl으로 저하되어 있었고, 혈당 검사에서 glucose 275 mg/dl으로

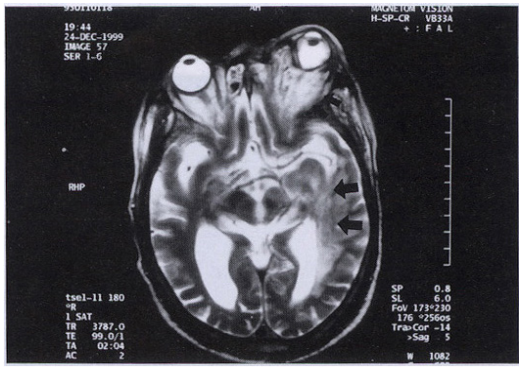

Fig. 2. On axial T2 weighted MRI, protrusion of left eyeball was seen and left retroorbital fat shows heterogenous high signal intensity (small arrow) and left middle cerebral artery territory shows high signal intensity (large arrow).

측정되었고, 뇨검사상 glucose 1.0 g/dl으로 나왔으며, 매독 혈청 검사, B형 C형 간염 검사에서는 음성 혹은 정상이었다.

방사선학적 검사: 흉부 X선 검사는 정상이었으며, 뇌, 부비동 및 안와 자기 공명 영상에서는 좌측 안구의 돌출 및 양측 상악동, 전사골동, 접형골동에 염증 소견과 좌측 대뇌에 뇌경색의 소견이 관찰되었다 (Fig. 2).

진균 검사 소견: 경구개의 궤양 부위에서 시행한 KOH 도말 검사에서 폭이 넓은 균사가 관찰되었고 (Fig. 3), 경구개 궤양 부위의 조직을 37℃에서 cycloheximide가 첨가되지 않은 Sabouraud dextrose agar에 배양한 결과 1일간 배양하였을 때 회백색의 솜털모양의 집락이 관찰되었고, 3일간 배양하였을 때는 어두운

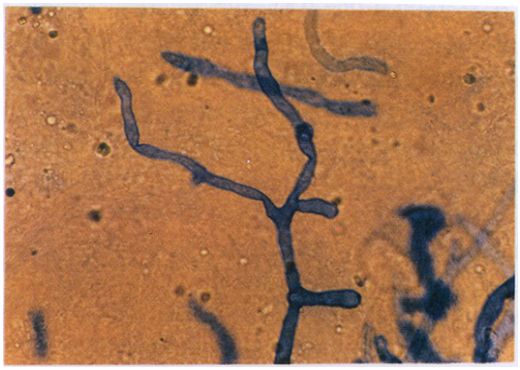

Fig. 3. Swab of necrotic ulcer on the left hard palate shows large fungal hyphae (KOH/Parker ink preparation, ×400).

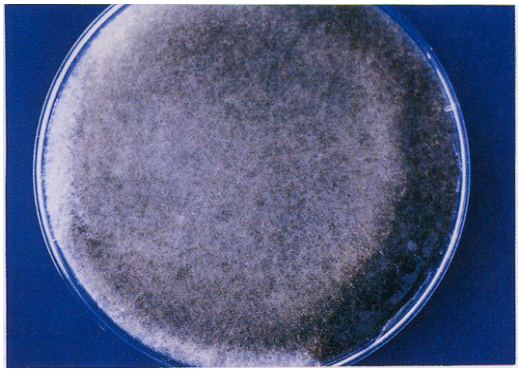

Fig. 4. Gray to dark brown cottony colonies covers whole agar plate at 3 days after inoculation at 37℃.

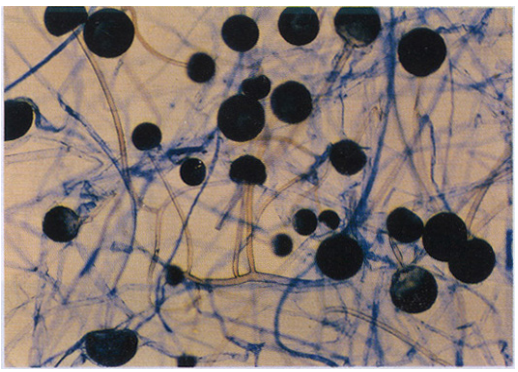

Fig. 5. Globose sporangia and no apophysis and rhizoids are shown in the slide culture (Lactophenol cotton blue stain, ×200).

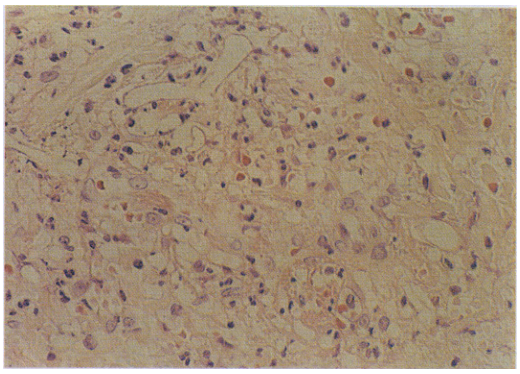

Fig. 6. Inflammatory cell infiltration and large, non-septate hyphae are present in the dermis (H & E stain, ×400).

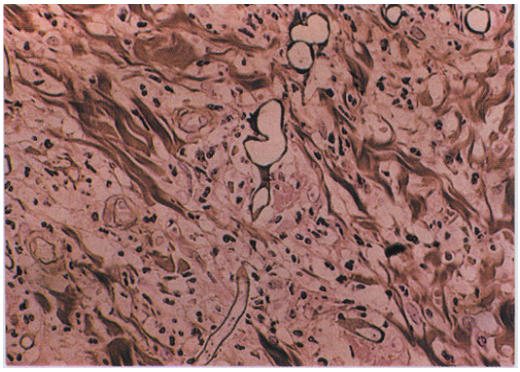

Fig. 7. The hyphae are seen more prominent and ring or ribbon shaped structures represent cross section of hyphae (Metenamine silver stain, ×400).

회백색의 솜털모양의 집락이 배지를 완전히 덮었다 (Fig. 4). 슬라이드 배양을 시행한 후 lactophenol cotton blue 염색을 하여 현미경으로 관찰한 결과 포자낭병 (sporangiophore)들이 균사로부터 불규칙하게 기시하고 포자낭병의 말단 부위에서는 구형의 포자낭 (sporangia)이 관찰되었으며, 가근 (rhizoid)과 돌기 (apophysis)가 없어 *Mucor* 속 진균으로 동정하였다 (Fig. 5).

병리조직학적 소견: 경구개의 궤양 부위에서 시행한 병리조직 검사상 H&E 염색에서 표피 및 상부 진피에 심한 괴사를 볼 수 있었고, 상부와 중간의 진피에서 혈관 주위에 염증세포의 침윤과 격막이 없고 폭이 넓은 균사가 관찰되었으며 (Fig. 6), PAS 염색과 Metenamine silver 염색에서 균사가 더욱 잘 관찰되었다 (Fig. 7).

치료 및 경과: 환자의 상태가 위중하여 외과적 절제술을 시행하지 못하고 amphotericin B 50 mg을 45일간 정주하였으나, 증상의 호전 없이 악화되어 입원 114일만에 사망하였다.

고 찰

모균증의 원인균인 Mucorales 목에 속하는 진균 중 임상적으로 중요한 것은 Mucoraceae 과와 Cunninghamellaceae 과의 두가지로서 Mucoraceae 과에 속하는 *Rhizopus*, *Absidia*, *Mucor* 속이 모균증에서 흔히 분리된다. 이들의 분류는 형태적 특징에 주로 기초하는데, *Rhizopus*는 포자낭병이 암갈색의 가근으로부터 직접 생성되며 포자낭병은 갈색을 나타내고 *Absidia*는 가근과 가근을 연결하는 균사로부터 포자낭병이 생성되며, *Mucor*는 *Rhizopus*나 *Absidia*와는 달리 가근을 형성하지 않는 것이 도움이 된다[15,16]. 이러한 모균들은 대기, 토양, 빵, 과일 등에서 발견되며 건강한 사람의 비강의 분비물과 대변의 배양에서도 관찰되므로 모균의 포자에 대한 노출은 피할 수 없다. 그럼에도 불구하고 모균증의 발생 빈도는 매우 낮은데, 이는 모균의 발병 능력이 낮아 면역이 저하된 숙주에만 병을 일으키기 때문이다[13]. 감염 경로는 보통 호흡기를 통하거나 피부를 통하는데, 흡입에 의한 호흡기 감염이 빈번하며 일단 체내로 들어온 포자는 대식세포, 호중구, 보체 등의 작용에 의하여 증식이 억제되나 면역이 저하되어 있는 환자에서는 혈관을 따라 급속하게 증식되어 혈전, 경색, 괴사 등의 특징적인 조직학적 소견을 보이게 된다[17].

모균증의 여러 임상형 중 비대뇌형은 당뇨병 환자에서, 특히 당뇨병성 케톤성 산증 환자에서 잘 발생한다. 당뇨병 환자에서 이러한 모균증이 잘 발생하는 이유로는 첫째, 당뇨병과 연관된 고혈당이 진균의 성장을 촉진시키며, 둘째, 당뇨병 환자에서 혈당을 정상으로 유지시킨다 하더라도 호중구의 화학주성이 저하되어 있으며, 셋째, 당뇨병 환자에서 발생하는 케톤성 산증은 호중구의 대식작용을 저하시키고, 과산화기의 생성을 감소시키기 때문이다[18~20]. 비대뇌형 이외에 폐형과 범발형은 백혈병이나 면역억제 치료를 받고 있는 환자에서 잘 발생하고, 피부형은 후천성 면역 결핍증 환자에서 발생률이 높으며 화상 혹은 외상, 국소주사 부위 등에서 잘 발생하며, 위장관형은 혈액투석 환자에서 잘 발생한다. 그 외에도 모균증이 잘 발생되는 경우로는 신부전증 환자, 간부전증 환자, 심한 소아설사 환자, 스테로이드나 항암 치료를 받는 환자 등이 있다[21].

본 증의 임상 양상은 초기에 두통과 비루, 비출혈, 안면부종 등이 있으면서, 비강이나 구강, 안면의 피부에 검은 괴사성 변화가 발생한다. 감염이 진행되어 안와가 침범되면 결막 부종 및 충혈, 안구통증, 안구돌출 등이 생기며, 상안와까지 침범되면 안와첨 증후군이 발생하고, 중추 신경계까지 침범하게 되면 혼수, 반신 마비, 사망에 이르게 된다[22]. 조기 진단과 치료가 생존율을 높일 수 있는 최선의 방법이지만, 비강이나 구강내에 검은 괴사성 병변을 관찰하기 전에는 이 질환을 의심하기가 어렵다.

방사선학적 검사는 병변의 해부학적 범위를 아는데 도움이 되는데, 초기에 이상을 보이는 경우는 드문 것으로 알려져 있고, 단순 X선 촬영에서는 부비동의 혼탁 음영과 점막의 비후가 관찰되며 국소적인 골침식도 관찰될 수 있다. 컴퓨터 단층 촬영에서는 단순 X선보다 병변의 위치와 범위에 대하여 더 많은 정보를 알 수 있는데, 부비동의 염증 소견과 내직근의 종창, 안구돌출, 안와 첨부의 연부 조직 경계의 불분명함, 해면정맥동의 불규칙한 다발성 조영 결손과 미만성 팽창 등이 관찰될 수 있다. 자기 공명 영상에서는 연부 조직의 변화에 대한 상세한 정보를 알 수 있어 조기 진단에 도움이 되는데, 안면과 안와의 연부 조직

변화와 부비동 골연의 신호 강도 변화를 보이며, 뇌실질의 침범은 T2 강조 영상에서 잘 확인되며 조기 혈관 침윤과 뇌실질의 병소를 확인할 수 있다[13].

진단은 병변 부위에서 조직생검이나 소파술로 얻은 조직을 배양하여 진균을 동정하여야 가능하지만, 조직검사에서 특징적인 균사를 발견할 수 있다면 모균증으로 추정할 수 있다[1]. Mucorales 목에 속하는 진균들은 당분만 있으면 잘 자라기 때문에 대부분의 진균을 위한 한천 배지에 잘 배양되지만 cycloheximide는 첨가하지 않아야 하며, 25℃ 내지 37℃사이에서 2일에서 4일 동안 배양하면 특징적인 솜털모양의 조밀한 집락을 관찰할 수 있다[15,16]. 그리고 병변에서 KOH 도말검사를 실시하면 균사를 관찰할 수 있으며, 조직 검사에서는 H&E 염색에서도 관찰을 할 수 있지만 PAS 염색이나 Methenamine silver 염색에서 더 잘 관찰되는데 모균증에서 관찰되는 균사는 4~20 μm 정도의 폭이 넓고 직각으로 분지되는 격막이 없는 균사이다. 이러한 균사들이 혈관벽을 침습하는 것이 가장 특징적인 조직 소견이다[1,2].

치료는 조기 진단이 중요하며, amphotericin B의 투여와 괴사 조직의 광범위한 외과적 절제가 필요하고, 기저 질환의 교정이 동반되어야 한다. Amphotericin B의 용량과 치료 기간이 정확히 정해져 있지는 않지만 고농도의 amphotericin B (1.5 mg/kg/day)가 필요하며 종종 신독성이 발생할 수 있으므로 주의 깊게 관찰하여야 한다. 최근에는 amphotericin B의 리포좀 혹은 콜로이드 형태가 개발되어 신독성의 위험을 줄이면서 더욱 고용량을 사용할 수 있다[23].

예후는 기저 질환에 따라 크게 좌우되며, 모균증의 임상형과 진행 정도, 그리고 진단과 치료 시기에 따라 달라진다. 조기 진단으로 비대뇌형 모균증의 생존율이 60%까지 증가하였지만, 대뇌침범이 명확한 경우에는 사망률이 85%를 넘는다[2]. 본 증례에서는 당뇨병에 대한 부적절한 치료가 모균증의 호발 조건이 되었을 것으로 생각되며, amphotericin B를 사용하였지만 병변이 급속히 진행하여 외과적 치료 시기를 놓친 것이 환자를 사망에 이르게 한 요인으로 생각된다.

참 고 문 헌

1. Odom RB, James WD, Berger TG. Andrews' diseases of the skin. 9th ed. Philadelphia: W.B. Saunders Co., 2000: 412-413
2. Gorensek MJ, Hall GS, Tomecki KJ. Opportunistic and rare mycoses. In: Demis DJ. Clinical Dermatology. 22th ed. Philadelphia: Lippincott-Raven, 1995; Unit 17-25: 6-10
3. 오명동, 김재중, 김병국. Rhinocerebral mucormycosis 2예. 감염 1986; 18: 175-179
4. 이상구, 김순배, 김윤권 등. 신이식에 합병된 Rhinocerebral Mucormycosis 1예. 대한내과학회지 1987; 32: 253-258
5. 이철희, 진태훈, 최한용, 김진영. 비대뇌형 모균증 2예. 한이인지 1989; 32: 139-144
6. 최진혁, 전재윤, 함기백, 이명래, 최흥재. 간경변증과 신증후군에 동반된 비대뇌형 모균증 1예. 대한내과학회지 1991; 40: 120-124
7. 김호성, 박진영, 윤보영 등. 급성 거핵구성 백혈병 환아에서 병발한 Rhinocerebral Mucormycosis 1례. 소아과 1993; 36: 589-595
8. 허원실, 이민정, 강승우, 오상윤, 백경식. 상악골에 발생한 비뇌감염형 Mucormycosis 1례. 대한악안면성형재건외과학회지 1993; 15: 21-25
9. 박명규, 한승환, 이상화 등. 당뇨병에 합병된 비안와형 (Rhinoorbital) 모균증 1예. 대한내과학회지 1994; 47: 569-573
10. 성열오, 서무규, 신현종 등. 당뇨병 환자에서 폐를 침범한 모균증 1례. 동국의학 1995; 3: 245-252
11. 김성현, 정도광, 최종욱. 비안와대뇌형 모균증 1례. 임상이비 1995; 6: 243-247
12. 유봉구, 임권일, 김광수, 유경무. 양측성 해면정맥동모균증 1예. 대한신경과학회지 1996; 14: 668-673
13. 박기정, 성강주, 장대일, 이계훈, 정경천. 비대뇌모균증 1예. 경희의학 1996; 12: 401-404
14. Jang HS, Moon DC, Kwon KS, Chung TA. A case of rhinocerebral mucormycosis in a diabetic woman. Ann Dermatol 1991; 3: 145-152
15. Fisher F, Cook NB. Fundamentals of diagnostic mycology. Philadelphia: W.B. Saunders Co., 1998: 86-93
16. Sugar AM. Mucormycosis. Clin Infect Dis 1992; 14

(suppl 1): 126-129
17. 정희진. Mucormycosis를 비롯한 기타 기회 진균 감염증. 의진균지 1999; 4 부록2: 36-39
18. Smitherman KO, Peacock JEJ. Infectious emergencies in patients with diabetes mellitus. Med Clin North Am 1995; 79: 53-77
19. Mowat A, Baum J. Chemotaxis of polymorphonuclear leukocytes from patients with diabetes mellitus. N Engl J Med 1971; 284: 621-627
20. Bagdade ID, Root RK, Bulger RI. Impaired leukocyte function in patients with poorly controlled diabetes. Diabetes 1974; 23: 9-15
21. Rangel-Guerra RA, Martinez HR, Saenz C, Bosques-Padilla F, Estrada-Bellmann I. Rhinocerebral and systemic mucormycosis. Clinical experience with 36 cases. J Neurol Sci 1996; 143: 19-30
22. Peterson KL, Wang M, Canalis RF, Abemayor E. Rhinocerebral mucormycosis: evolution of the disease and treatment options. Laryngoscope 1997; 107: 885-862
23. Stern LE, Kagan RJ. Rhinocerebral mucormycosis in patients with burn: case report and review of the literature. J Burn Care Rehabil 1999; 20: 303-306