*Trichophyton tonsurans*에 의한 두부 독창 3예

가톨릭 피부과 의원

최성관 · 이영헌 · 오수희 · 김성화 · 방용준 · 서순봉

=Abstract=

Three Cases of Kerion Celsi Caused by *Trichophyton tonsurans*

Sung Koan Choi, Young Hun Lee, Soo Hee Oh, Sung Wha Kim, Yong Jun Bang and Soon Bong Suh

Catholic Skin Clinic, Taegu, Korea

We report three cases of kerion celsi caused by *Trichophyton tonsurans* in 16-year-old students of one high school wrestling team. The first case presented a 10x15cm and several 3~4cm sized, markedly inflammatory, boggy lesions on the scalp for 5 months. Other cases showed several 2~4cm sized, erythematous, follicular pustules and nodules with partial alopecia on the scalp for 2months.

Histopathology and results of mycologic study were consistent with kerion celsi due to *Trichophyton tonsurans*. All lesions were successfully treated with griseofulvin 500mg daily for 7~15weeks and short term therapy of low dose of prednisolone and cephadroxil.

[Kor J Med Mycol 3(2): 179-184]

Key Words: *Trichophyton tonsurans*, Kerion celsi, Griseofulvin

서 론

두부 독창은 피부사상균이 모발을 침범하여 농포, 농종 등 심한 염증성 피부 반응을 일으키는 심재성 백선이다. 원인균은 *Microsporum (M.) canis, Trichophyton (T.) verrucosum, T. mentagrophytes* 등 동물친화성 피부사상균이 가장 많으며 *M. gypseum, T. tonsurans, T. rubrum* 등도 본증을 일으킬 수 있다[1~5].

국내에서 두부 독창의 원인균으로는 *M. canis*가 대부분이며[6~9], *T. verrucosum*[10~13], *M. ferrugineum*[6], *T. mentagrophytes*[6], *M. gypseum*[14], *T. rubrum*[15] 등에 의한 보고도 있으나, 1995년 외국으로 부터 유입된 것으로 추측[16]되는 *T. tonsurans*에 의한 두부 독창의 보고례는 아직까지 없다.

저자들은 1995년 같은 학교에서 레슬링 선수로 활약하고 있는 16세 남학생 3명에서 *T. tonsurans*에 의한 두부 독창 3예를 경험하고, 보고하는 바이다.

증 례

증 례 1

환 자: 김 0 0, 16세, 남자, 레슬링 선수
초진일: 1995년 11월 8일
주 소: 후두부에 발생한 농종
현병력: 내원 5개월전 후두부에 3~4개의 염증성 농포가 발생하였고 염증 부위가 점차 커지면서 탈모가 발생하였다. 병변 발생 약 2주 후부터 개인의원과 약국에서 부정확한 진단하에 간헐적으로 약제의 복용과 함께 스테로이드 연고를 포

*본 논문의 요지는 1996년 5월 20일 제 2차 대한 의진균학회에 보고 되었음
†별책 요청 저자: 최성관, 702-200 대구광역시 북구 읍내동 1140 가톨릭 피부과 의원

함하여 여러 가지 연고제로 치료 받았으나, 병변이 계속 커지면서 서로 융합되어 많은 농포, 농종으로 이루어진 판을 형성하여 본원에 내원하였다.

과거력: 환자는 레슬링 선수로서 겨울 방학때 체부백선으로 추정되는 병변이 있는 타 지역 선수들과 합동 훈련을 받은 바 있다.

가족력: 특기 사항 없음

신체 검사 소견: 피부 소견외 전신 상태는 양호했음

피부 소견: 가장 큰 병변은 농포, 가피, 농양으로 이루어진 홍색의 다소 융기된 10×15cm의 판을 형성하고 있었으며 모발은 대부분 소실되어져 있었다. 병변을 손으로 누르면 압통과 함께 여러 군데의 모공에서 농이 배출되었고, 병변부에 남아있는 모발들은 쉽게 탈모되었다. 큰 병변 주위에는 융합되지 않은 작은 병변들도 관찰되었다 (Fig. 1).

진균 검사 소견: 병변부의 모발에서 KOH 도말 검사를 실시한 결과 모발내에서 많은 연쇄상의 분절포자들을 관찰할 수 있었다 (Fig. 2). 병변부 모발과 농을 Sabouraud dextrose agar 사면배지에 25℃에서 4주간 배양한 결과 집락의 표면은 무두질한 양가죽 모양의 미세한 백색 분말로 덮여 있었고, 뒷면은 연한 황색을 보였으며, 배지내에는 많은 영양균사가 자랐다 (Fig. 3).

이 집락의 균을 슬라이드 배양하여 현미경으로 관찰한 결과, 많은 균사와 소분생자, 후막포

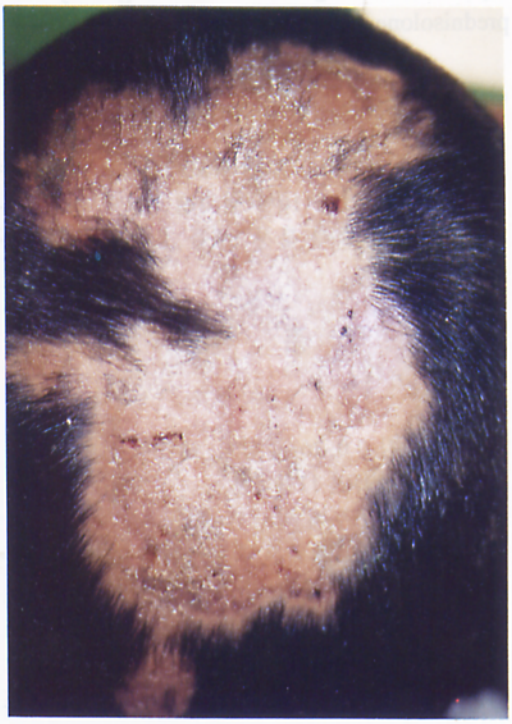

Fig. 1. A 10x15cm sized, erythematous, boggy skin lesion with alopecia on the scalp (case 1).

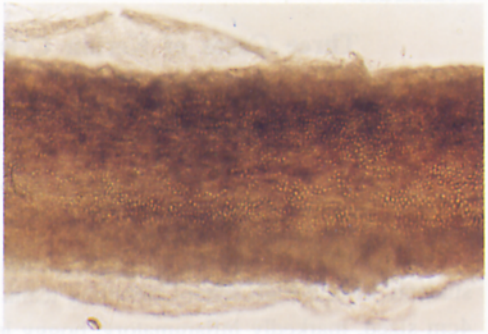

Fig. 2. Numerous arthroconidia in chains inside the hair shaft (KOH mount, x400).

Fig. 3. White, powdery, yellowish-tinged colony (A) with weak yellow resverse side (B) (SDA, 25℃, 4 weeks).

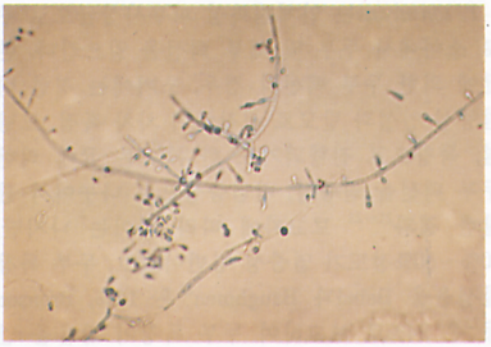

Fig. 4. Numerous round or tear-drop shaped microconidia attached hyphae or conidiophore perpendicular to hyphae (Lactophenol cotton blue stain, x200).

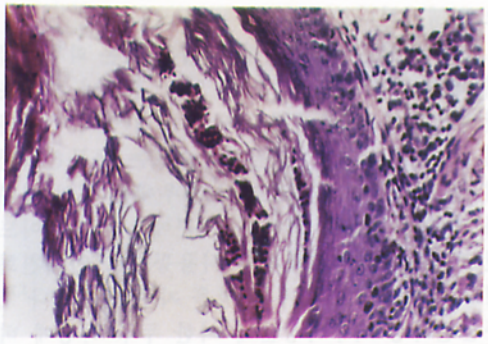

Fig. 5. Numerous spores in the broken hair and markedly inflammatory cell infiltration in the dermis (H & E stain, x200).

자, 폭이 엷은 격벽성 균사들이 관찰되었다. 소분생자의 형태는 구형, 곤봉, 눈물방울 형태로 다양하였으며, 가는 균사의 양 옆으로 직접 부착되어져 있거나, 직각으로 분지된 짧은 분생자병(conidiophore) 끝에 생성되어 성냥모양을 보였다 (Fig. 4). 이상의 진균학적 검사로 *T. tonsurans*로 동정하였다.

병리조직 검사: 병변부에서 피부생검을 시행하여 H & E 염색을 하여 관찰한 결과, 표피는 과각화증, 부분적인 극세포증, 표피내 호중구 침윤이 관찰되었다. 진피 전체와 상부 지방층에는 호중구, 림프구, 조직구, 거대세포가 넓게 침윤되어져 있었고, 간혹 호산구도 보였다. 모공과 모공주위에는 부러진 모발과 호중구, 림프구등의 침윤이 보였고, 남아 있는 모발내에는 다수의 포자들이 관찰되었다 (Fig. 5). PAS염색, methenamine silver nitrate염색에서 포자들은 적색 및 흑색으로 염색되었다.

Fig. 6. Erythematous, follicular pustules and nodules on the scalp (case 2).

치료 및 경과: *T. tonsurans*에 의한 두부 독창으로 진단하여 griseofulvin 500mg, prednisolone 10mg, cephadroxil 1.0gm을 경구투여하고 isoconazole 연고, selsun샴푸를 국소적으로 병용 치료하였다. 치료 3~4주 후 염증소견과 농양이 많이 사라져 항생제 및 prednisolone투여를 중단하였으며, 2~3주 간격으로 KOH 도말 검사 및 진균 배양 검사를 시행하여 2회 연속 음성소견을 보인 15주 후 griseofulvin의 투약을 중단하였다. 치료 후 약 2개월간 3회 진균 검사를 시행하였으나 균은 관찰할 수 없었고, 대부분의 병변에서 새로 자라나는 모발이 관찰되었다.

증 례 2

환 자: 박 0 0, 16세, 남자, 레슬링선수

초진일: 1995, 12, 7

주 소: 우측 측두부 및 두정부에 발생한 농포 및 농종

현병력 및 피부소견: 내원 2개월전 우측 측두부 및 두정부에 3~4개의 인설성 병변이 발생하였다. 병변은 점차 커지면서 그 부위에 홍색의 모낭염 및 결절이 발생하였다. 내원시 피부소견은 직경 3~4cm크기의 원형 병변들이 원발 부위를 중심으로 3군데 있었는데, 각 병변은 홍색의 농포성 모낭염 및 농종으로 이루어져 있었고 부분적으로 탈모를 보였다 (Fig. 6).

과거력: 증례 1 환자와 같은 학교에서 레슬링 선수로 활약하면서 증례 1과 계속 접촉 하였고, 병변부에 스테로이드 연고를 계속 발라 왔음

가족력: 특기 사항없음

신체 검사 소견: 피부소견외 전신상태 양호
진균배양 검사: 증례 1과 동일
치료 및 경과: Griseofulvin 500mg, prednisolone 5mg을 경구 투여하고 isoconazole 연고, selsun 샴푸를 국소적으로 병용 치료하였다. 치료 4주 후 염증소견이 거의 사라져 prednisolone 투여는 중단하였으며, 2주 간격으로 KOH 도말 검사 및 진균배양 검사를 실시하여 2회 연속 음성소견을 보인 7주 후 투약을 중단하였으나, 약 3개월 후 재발 징후가 있어 griseofulvin을 6주간 재투여하여 완치하였다.

증 례 3

환 자: 배 0 0, 16세, 남자, 레슬링 선수
초진일: 1995. 12. 21
주 소: 우측 후두부 및 측두부에 발생한 농포 및 농종
현병력 및 피부소견: 내원 6주전 우측 후두부 및 측두부에 5~6개의 인설성 병변이 발생하였다. 병변은 점차 켜지면서 그 부위에 수개의 모낭염 및 농포성 결절이 발생하였다. 내원시 피부소견은 두부 여러 부위에서 인설성 탈모반과 함께 농포성 모낭염과 결절들이 관찰되었다.
과거력: 증례 2와 동일
가족력: 특기 사항없음
신체 검사 소견: 피부소견의 전신상태 양호
진균배양 검사: 증례 1과 동일
치료 및 경과: Griseofulvin 500mg, prednisolone 5mg을 경구 투여하고 isoconazole연고를 국소 도포하였으나, 4주 후 환자가 임의로 치료를 중단하였다. 치료 중단 6주 후 재발하여 griseofulvin을 7주간 재투여하여 완치하였다.

고 찰

*T. tonsurans*는 전 세계에 넓게 분포하며, 특히 미국, 멕시코등 북중미 지역과 유럽의 일부지역에서 유행하고 있다[4,5]. 국내에서는 1995년 서 등[16]이 레슬링 선수에게서 처음 분리한 것을 계기로 전국 중고등학교 레슬링 선수들 사이에서 *T. tonsurans*감염증이 유행하고 있음이 확인되었다[17]. 또한, 최근에는 레슬링 선수들 이외의 일반인에게서도 감염예가 계속 보고[18~20]되어 본 감염증이 서서히 확산되고 있음을 시사하나, 아직까지 두부 독창의 보고예는 없었다.

*T. tonsurans*는 인체친화성 피부사상균으로 주로 소아에서 두부 및 체부 백선을 일으킨다. 본 균에 의한 두부 백선의 경우, 초기에는 경한 비염증성 인설과 탈모로 시작하며 차차 흑점, 모낭염, 독창으로 진행되기도 한다[4,5]. 본 균에 의한 두부 백선을 염증성, 비염증성으로 나누어서 관찰한 결과[21~23] 보고자에 따라 차이는 나지만, 30%~60%정도가 염증성 병변이었고, 두부 독창 발생율을 Babel과 Baughman[21]은 18%, Bronson 등[22]은 34%로 보고하여 두부 독창이 많음을 알 수 있었다. *T. tonsurans*가 인체친화성 피부사상균임에도 불구하고 내원 환자를 대상으로 조사한 보고[21~23]에서 염증성 병변이 많은 것은 대부분 환자가 무증상의 보균상태로 있다가 심한 탈모나 염증성 병변이 발생했을 때 내원하기 때문으로 생각된다.

두부 독창은 소파, 빗질, 세발과 같은 피부자극에 의해 유발될 수 있으며, 임상 경과나 증상은 원인균의 종류나, 개체의 세포 매개 면역에 따라서 차이가 난다[1~3,24]. 원인균으로는 동물친화성 피부사상균이 가장 많고 이 경우에는 병의 경과가 빠르며 증상도 심하다. 최근에는 스테로이드 연고 남용, 면역억제제의 사용등으로 인체친화성 피부사상균도 두부 독창을 자주 일으키나[1,24], 동물친화성 피부사상균에 의한 두부 독창에 비해 경과는 비교적 느리고, 증상은 약하다. 본 증례에서는 레슬링 선수로서 격렬한 운동을 통해 일어날 수 있는 피부손상으로 인해 본 질환이 유발된 것으로 추측되나, 본 증례들의 경우 약 1~2개월간 개인 의원이나 약국에서 치료하면서 지속적으로 스테로이드 연고를 사용하여 병을 악화시켰을 것으로 생각된다.

우리나라에서의 두부 독창의 원인균은 1960년대 이전에는 *M. ferrugieum, M. canis, T. mentagrophytes* 등이 보고[6]되어 있으며, 1970년대 이후에는 현재까지 *M. canis*가 가장 많다[7~9]. 1986년 *T. verrucosum*에 의한 두부 독창이 보고[10]된 후 현재까지 4례가 보고되었고[10~13], 최근에는 *T. rubrum*에 대한 보고[15]도 있어 흥미롭다. 일본에서는 1970년대 이후 인체친화성 피부사상균에 의한 두부 독창이 성인층에서 증가 추세에 있으며, 대부분이 스테로이드 연고를 사용한 예가 많았다고 한다[24]. 우리나라에서도 스테로이드 연고의 오용, 남용이 심하고, *T. tonsurans*와 *T. rubrum*에 의한 예가 보고되기 시작하여 앞으로 이들 균종

에 의한 두부 독창이 증가할 것으로 생각된다. 특히 근래에는 일반인들 사이에서 *T. tonsurans*감염증이 확산되고 있는 기미를 보여 앞으로 본 균종이 두부 독창의 주요 원인균으로 부상할 가능성이 매우 높아 본 균의 확산 방지에 노력을 기울어야 할 것으로 사료된다.

진단은 환자 또는 동물과의 접촉, 스테로이드 연고의 장기간 사용 등에 관해 자세하게 병력을 조사한 후 의심이 되면 KOH 도말 검사 및 진균 배양 검사를 해야 한다. 통상 두부 독창의 경우 인설이나 가피에서는 균 요소가 적으므로 의심되는 모발을 되도록 많이 채취해서 검사해야만 한다. *T. tonsurans*에 의한 두부 감염은 현재 레슬링 선수인 경우가 대부분이므로 이들과 접촉이 있었는지가 중요하며, 병변에서 흑점이 관찰되면 진단의 결정적 단서가 될 수 있다. 또한 KOH 도말 검사 및 조직 생검에서는 모발내에 많은 포자가 관찰되어 다른 백선균과는 감별이 가능하다. 배양에서는 집락의 색깔에 따라 mahogany red 형과 sulfureum형으로 구분되며, mahogany형의 경우 우리나라에서 가장 많이 검출되는 *T. rubrum, T. mentagrophytes*와는 비슷한 집락 형태를 보이므로 경우에 따라서는 urease test, 모발 천공 시험, thiamine요구성 검사 등이 감별에 도움이 된다[4,5].

감별하여야 할 질환으로는 초기 병변의 경우 모낭염, 농가진, 염증 소견이 있는 습진, 종기 등이 있으며, 심할 때에는 만성 농피증, 다발성 절종, 악성 종양 등과 감별이 필요하며 의심될 때에는 반드시 진균검사를 하여야 한다[1,24].

레슬링 선수들에 있어서 *T. tonsurans*감염증의 확산 방지를 위해서는 환자에 대해서는 다른 선수들과 훈련 및 시합을 피하고, 적절한 치료를 해야 하고, 환자와 연관이 있는 가족들에게도 진균검사를 실시하여 환자와 보균자를 색출하여 적절한 치료가 필요하다. 두부 독창은 대개 자연치유가 되나, 증상의 정도에 따라서는 심한 반흔과 영구 탈모반을 남길 수 있으므로 조기에 빨리 치료를 해야 한다. 경구용 치료제로는 griseofulvin, ketoconazole, itraconazole, terbinafine 등이 효과적이며[25~27], 단기간 스테로이드제의 투여로 염증 반응에 의한 조직 손상을 감소시켜 반흔이나 영구탈모가 생기는 것을 줄일 수 있고[1~3,25], 2차 세균감염이 있으면 항생제 투여도 필요하다[1,2,25]. 본 환자들 중 증례 1에서는 심한 염증 반응과 피부손상이 있었으나, griseofulvin과 함께 항생제, 부신피질 호르몬제를 단기간 투여하였으며 치료후 반흔이나 영구탈모 소견은 없었다.

참 고 문 헌

1. 대한피부과학회 교과서 편찬 간행위원회. 피부과학. 개정 3판. 서울: 여문각 1990; 163-166
2. Elgart ML, Warren NG. The superficial and subcutaneous mycoses. In: Moscella SL, Hurley HY, eds. Dermatology, 3rd ed. Philadelphia: WB Saunders 1992; 869-896
3. Arnold HL, Odom RB, James WD. Andrews' diseases of the skin. 8th ed. Philadelphia: WB Saunders 1990; 319-324
4. Rippon JW. Medical mycology, 3rd ed. Philadelphia: WB Saunder Co. 1988; 169-275
5. Kwon-Chung KJ, Benneett JE, Medical mycology, Philadelphia, London: Lea & Febiger 1992; 143-153
6. 서순봉. 한국 피부사상균성 질환의 연구. 제1보 두부 황선에 대하여. 대구의학잡지 1959; 2: 1-32
7. 김도원, 오수희,서순봉. *Microsporum canis* 감염증의 만연상태. 대피지 1983; 21: 695-702
8. 고창조, 이승헌, 김영근 등. 중부 지방에서 발생한 *Microsporum canis*의 감염증. 대피지 1980; 18: 355-358
9. 오수희, 김성화, 서순봉. 최근 11년간 대구 지방에서의 성인 두부 백선. 대피지 1989; 27: 666-679
10. 김영표, 전인기, 김승훈. *Trichophyton verrucosum*에 의한 두부 독창과 역학적 관찰. 대피지 1986; 24: 687-691
11. 김현석, 최종수, 김기홍. *Trichophyton verrucosum*에 의한 두부 독창 1예. 대피지 1989; 27: 73-78
12. 서무규, 성열오, 김정란. Itraconazole로 치료한 *Trichophyton verrucosum*에 의한 두부 독창 1예. 대피지 1994; 32: 124-129
13. 노영우, 이우재, 서기범 등. 충청지방에서 발생한 *Trichophyton verrucosum* 1예. 대피지 1997; 35: 187-190
14. 이대성, 조광윤, 김영환 등. *Microsporum gypseum*에 의한 두부 백선. 대피지 1984; 22: 643-

646
15. 김경훈, 이우재, 전재복 등. 성인에서 발생한 *Trichophyton rubrum*에 의한 두부 독창 1예. 대피지 1995; 33: 1114-1118
16. 서순봉, 김성화, 오수희 등. *Trichophyton tonsurans*에 의한 Black Dot Ringworm 1예. 대피지 부록 1995; 33: 72
17. 전재복, 김영두, 이정우 등. 국내 레슬링 선수에 만연한 투사 백선의 임상적, 진균학적 소견. 대피지 부록 2. 1996; 34: 62
18. 김기홍, 김경수, 이지민 등. 한국에 거주하는 외국인 소아에서 발생한 *Trichophyton tonsurans*에 의한 체부 백선 1예. 대피지 1998; 36: 666-669
19. 성소영, 김홍용, 김한욱 등. 레슬링 선수와 소아에서 발생한 *Trichophyton tonsurans*감염증. 대피지 1998; 36: 732-736
20. 전재복, 최성관, 김성화 등. 일반인 가족내 3남매와 그 친구에 발생한 *Trichophyton tonsurans* 감염증. 대한의진균학회 제5차 학술대회 초록 1998; 35
21. Babel DE, Baughman SA. Evaluation of the adult carrier state in juvenile tinea capitis caused by *Trichophyton tonsurans*. J Am Acad Dermatol 1989; 21: 1209-1212
22. Bronson DM, Desal DR, Barsky S. An epidemic of infection with *Trichophyton tonsurans* revealed in 20-year survey of fungal infection in Chicago. J Am Acad Dermatol 1983; 8: 322-330
23. Seale ER, Richardson JB. *Trichophyton tonsurans*: a follow up of treated and untreated cases. Arch Dermatol 1996; 81: 125-132
24. 高橋伸也. ケルスス 禿瘡. 皮膚病診療 1983; 5: 523-527
25. Frieden IJ, Howard R. Tinea capitis: Epidemiology, diagnosis, treatment and control. J Am Acad Dermatol 1994; 31: 42-46
26. Gan VN, Petruska M, Ginsburg CM. Epidemiology and treatment of tinea capitis: ketoconazole vs. griseofulvin, Pediatr Infect Dis J 1987; 6: 46-49
27. Elewski BE. Tinea capitis: Itraconazole in *Trichophyton tonsurans* infection. J Am Acad Dermatol 1994; 31: 65-67