위축성 어루러기 1예

울산대학교 의과대학 울산대학병원 피부과

이단비 · 채웅석 · 정하나 · 최유성 · 서호석

= Abstract =

A Case of Pityriasis Versicolor Atrophicans

Dan Bi Lee, Woong Suk Chae, Ha Na Jung, Yu Sung Choi and Ho Seok Suh

Department of Dermatology, Ulsan University Hospital,
Ulsan University College of Medicine, Korea

We report a case of pityriasis versicolor atrophicans in a 20-year-old woman who presented with chronic multiple brownish atrophic macules and patches on chest and back. The lesions had developed six years ago and the patient had used topical medication including steroid ointments for the last two years prior to visiting our clinic. KOH examination was positive, so skin biopsy was performed and the diagnosis of pityriasis versicolor atrophicans was made. Since our patient had applied topical steroids for some time, it was difficult to rule out steroid-induced atrophy in a common tinea versicolor. Also, differential diagnosis was performed with respect to other skin diseases manifesting with cutaneous atrophy including anetoderma. **[Korean J Med Mycol 2012; 17(2): 47-50]**

Key Words: Atrophy, Pityriasis versicolor

서 론

어루러기 (Pityriasis versicolor)는 피부에 정상 균총으로 존재하는 *Malassezia* 효모균이 균사상 (mycelia form)으로 전환되면서 피부의 각질층을 침입하여 인설이 발생하고 피부색의 변화를 초래하는 표재성 피부 진균증이다. 고온, 높은 상대습도와 같은 외적 인자와 유전적인 요인, 항응고제의 사용 또는 다한증 등의 내적 요인들이 *Malassezia* 효모균의 증식을 유도하며, 전신적 스테로이드, 면역억제제의 사용 또는 당뇨병 등에 의해 어루러기가 악화될 수 있다[2]. 일반적인 임상 양상은 20대 내지 40대 성인의 체간 상부에서 다양한 크기의 연한 황토색, 황갈색, 적갈색의 반으로, 때로는 융합하여 거대 반을 만들기도 한다. 병변의 표면은 편평 또는 함몰되어 있거나, 미세하게 주름이 진 듯한 양상을 보일 수 있다.

최근 임상적으로 위축된 표면을 보이는 어루러기 몇 예가 보고된 바 있으나, 아직 잘 알려져 있지 않다. 원인으로 제시된 가설에는 *Pityrosporum* species에서 생성된 피내 항원에 대한 지연 과민반응이라는 설과 콜라겐 생성에 관여하는 류코트리엔 (leukotrienes)의 분비 때문이라는 설 등이 있다. 표피 위축과 관련되어 보고된 어루러기 증례들은 대부분 환자들이 국소 스테로이드를 사용한 병력이 있다는 공통점이 있다. 어루러기의 치료과정 중 많은 환자들이 스테로이드를 사용하게 되기 때문에, 임상적으로 스테로이드에 의한 위

접 수 일: 2011년 10월 4일, 수정일: 2012년 7월 3일
최종승인일: 2012년 7월 3일
†별책 요청 저자: 서호석, 682-714 울산광역시 동구 전하동 290-3, 울산대학병원 피부과학교실
전화: (052) 250-7090, Fax: (052) 250-7155
e-mail: uuhderma@daum.net

축을 감별하기 어려우며, 또한 위축성 표면을 보일 수 있는 피부위축증과의 감별이 중요하다.

저자들은 비전형적인 임상양상을 보인 위축성 형태의 어루러기를 병리학적 소견과 임상 경과로 진단한 1예를 경험하고 문헌고찰과 함께 보고한다.

증 례

환 자: 김O정, 20세, 여자

주 소: 위 가슴과 등에 발생한 불규칙적인 다수의 갈색 반

현병력: 내원 6년 전, 병변 처음 발생하였고, 그 수와 크기가 점차 증가했다고 하였다. 특히 오래된 병변에서 함몰되고 주름이 진듯한 위축 정도가 더 심함을 관찰할 수 있었다.

지난 2년간 종종 국소 스테로이드를 도포하였으나, 호전 없었고 최근 피부 병변 부위가 넓어지고 동반된 소양증이 악화되었다.

과거력: 평소 건강하였으며 다른 피부 질환은 없었다.

가족력: 가족 중에 어루러기 및 기타 피부 질환 병력은 없었으며 다른 특이 사항도 없었다.

이학적 소견: 피부 소견 외 특이 사항은 없었다.

피부소견: 다수의 흩어진 불규칙적인 양상의 적갈색 반과 판이 가슴과 등에서 관찰되었다 (Fig. 1).

검사실 소견: 일반혈액검사, 간기능검사, 일반화학검사, 그리고 소변검사상 이상 소견은 없었다.

진균학적 소견: KOH 검사에서 전형적 'spaghetti와 meatballs' 형태를 보이는 다수의 포자가 관찰되었다. 우드등 검사에서는 황갈색의 형광을 관찰할 수 있었다.

병리조직학적 소견: 위축성 병변부에서 시행한 조직검사에서 H&E 염색상 pityrosporum의 epidermal colonization과 경한 과각화증이 동반된 retiform effacement와 표피의 thinning을 확인하였다 (Fig. 2). Van Gieson 염색에서는 진피의 elastic tissue의 fragmentation과 감소된 collagen이 관찰되었다 (Fig. 2).

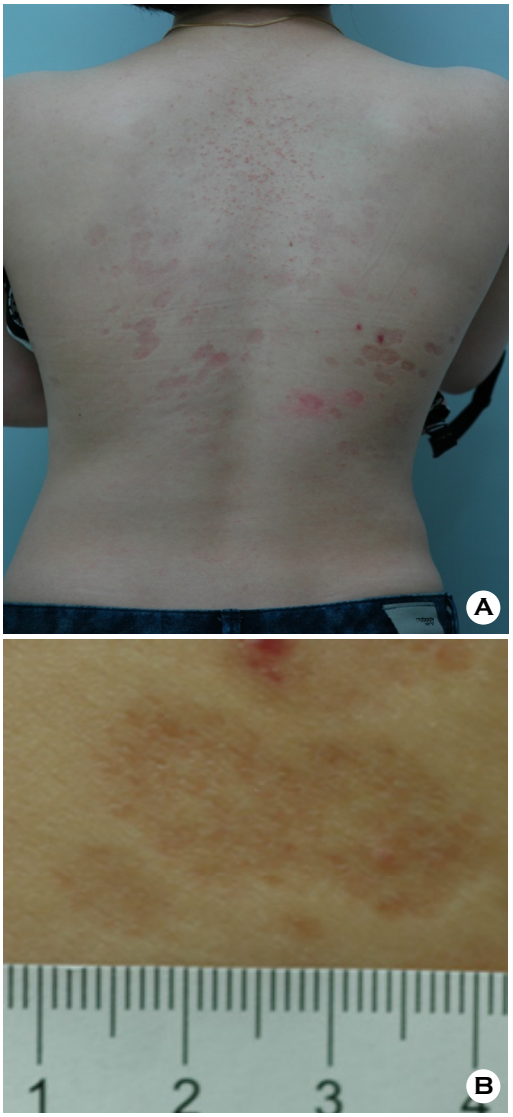

Fig. 1. (A) Multiple brownish atrophic macules and patches on back. **(B)** Close-up photo of brownish depressed macules and patches with fine scales on back.

치료 및 경과: 국소 케토코나졸 (Nizoral®)과 국소 트레티노인 (Stieva-A cream™)을 각각 하루 한 번 병변부에 바르도록 하였고 3개월 후 임상적 호전을 보였다. 7개월 후에는 피부 위축과 색

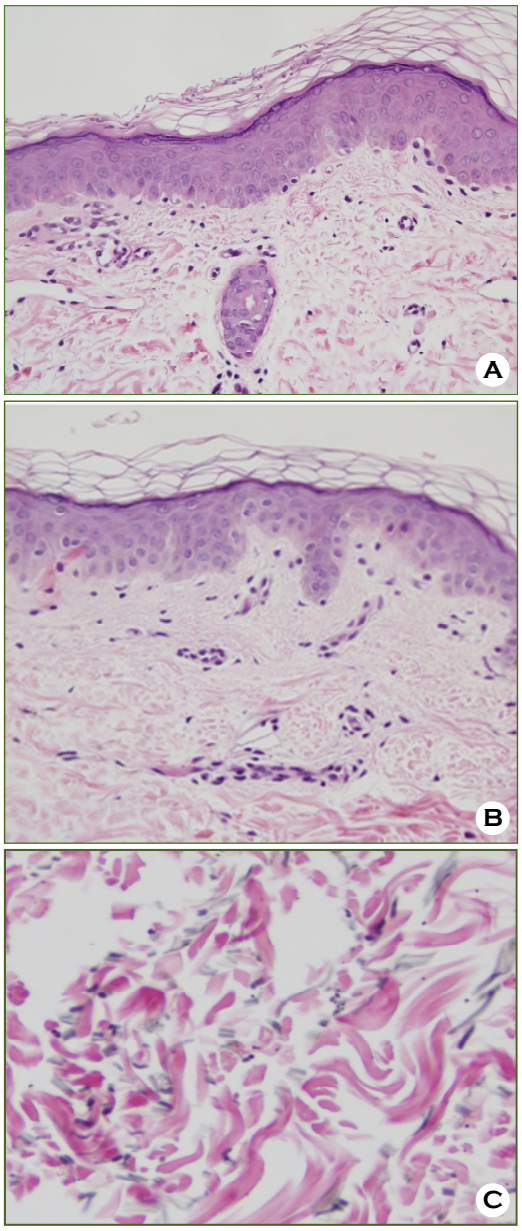

Fig. 2. (A) *Pityrosporum* spores and hyphae with H&E stain in the cornified layer(H&E, ×100). **(B)** Showing retiform effacement compared to the unaffected area of the skin (H&E, ×100). **(C)** Fragmentation of elastic fibers with van-Gieson stain.

소침착이 호전되었으며 새로운 병변은 나타나지 않았다.

고 찰

어루러기는 흔한 만성 재발성 진균감염질환으로 정상 세균총인 *Malassezia* 효모균에 의해 발생한다[1]. 임상적으로는 20대에서 40대 성인에서 가슴, 등, 겨드랑이 목같이 피지선이 많이 분포된 부위에 다양한 크기의 연한 황토색, 적갈색 원형반으로 나타난다. 임상적 아형 중, 위축성 형태는 드문 아형으로 '위축 어루러기'라는 용어가 사용된 바 있다[3].

조직학적으로는 *Malassezia* 효모균의 포자와 균사가 'spaghetti and meatballs' 양상으로 나타나며, 진피에 탄성섬유의 분열과 감소를 관찰할 수 있다. 현재까지 알려진 발생 기전은 병원체에 대한 지연 과민반응이며 류코트리엔의 분비가 콜라겐 대사를 교란시켜 위축된 형태의 표피를 보이게 된다는 것이다[4].

이러한 위축성 형태로 어루러기가 나타날 경우 고려할 감별진단에는 피부위축증, 국한성경피증, 반상피부위축증 그리고 스테로이드로 인한 피부위축 등이 있다. 이 중에서 반상피부위축증이 가장 비슷한 임상적, 조직학적 소견을 보이나 이는 주로 저색소성의 주름진 반점의 형태로 나타나며 파인 양상보다는 다소 튀어나온 형태를 갖는 경우가 많다[5~7]. 그러나 이 둘의 감별진단은 매우 어렵다.

과거 문헌에 따르면 위축 어루러기는 국소 스테로이드의 장기사용에 의한 것으로 여겨져 왔다[8,9]. 국소 스테로이드는 콜라겐 합성 저하, 그리고 각질세포의 분화능력을 저하시킴으로써 위축을 유발한다[10]. 그러나 Crowson 등[4]은 보고한 12명의 위축어루러기 환자 중 단지 한 명만이 스테로이드 사용의 과거력이 있었다고 하여, 스테로이드의 사용이 위축이 나타나는 유일한 이유라고 단정 짓기는 어려울 것이다. 이번 증례에서도 환자가 스테로이드 연고를 사용한 과거력이 있으나 시간관계로 미루어 보았을 때 스테로이드에 의해 유발된 위축의 가능성은 낮다. 그러나 효모

균 감염으로 인해 각질층의 장벽기능이 감소하여 스테로이드 연고의 침투력이 강화되었을 가능성도 고려해 볼 수 있을 것이다.

한편, 스테로이드로 인한 위축의 조직학적 소견은 주로 치밀한 네트워크를 형성하는 섬유소, 혈관 확장, 모세혈관 확장, 자반, stellate pseudoscars 그리고 궤양의 소견을 보인다. 이 환자의 위축성 피부 병변에서 시행한 조직검사에서는 스테로이드로 인한 위축 소견은 관찰되지 않았다. 많은 어루러기 환자에서 국소 스테로이드 도포시 위축성 병변이 발생하지만 국소 스테로이드를 끊으면 위축 병변은 다시 회복되며 몇몇 의사들은 이런 형태의 어루러기를 'pityriasis versicolor pseudoatrophicans'라 부른다[11].

어루러기는 흔한 질환이지만 위축 형태를 보이는 경우 어루러기의 변형된 형태에 대한 지식의 부족과 반상피부위축증과 같은 유사한 질병과의 감별이 어려워 오진하는 경우가 종종 발생한다. 그래서 KOH 검사, 우드등 검사와 자세한 병력을 청취하는 것이 필요하다. 향후 위축성 병변을 보이는 피부 질환을 접하게 되는 경우 감별진단으로 위축성 어루러기도 고려해야 하겠다.

REFERENCES

1. Gupta AK, Bluhm R, Summerbell R. Pityriasis versicolor. J Eur Acad Dermatol Venereal 2002;16: 19-33
2. Vincente CE, Vincente DF. *Malassezia* yeasts and pityriasis versicolor. Curr Opin Infect Dis 2002;19: 139-147
3. Romano C, Maritati E, Ghilardi A, Miracco C, Mancianti F. A case of pityriasis versicolor atrophicans. Mycoses 2005;48:439-441
4. Crowson AN, Magro CM. Atrophying tinea versicolor: A clinical and histological study of 12 patients. Int Journal of Derm 2003;42:928-932
5. Choi SB, Yi JY. Secondary Anetoderma due to Pilomatricoma. Ann Dermatol 1993;5:60-63
6. Segurdo MA, Guerra-Tapia A. Anetoderma secondary to cutaneous B-cell lymphoma. Clin and Experm Derm 2005;31:130
7. Lee YJ, Yang JH, Chang SE .Secondary Anetoderma Overlying Schwannoma. Acta Derm Venereol 2009; 89:240-241
8. Tatnall FM, Rycroft RJ. Pityriasis versicolor with cutaneous atrophy induced by topical steroid application. Clin Exp Dermatol 1985;10:258-261
9. Wagner G, Lubach D. Pityriasis versicolor pseudoatrophicans. A case description. Z Hautkr 1987;62: 321-324
10. Winter GD, Burton JL. Experimentally induced steroid atrophy in the domestic pig and man. Br J Dermatol 1976;94:107-109
11. Mazuecos Blanca J, Garcia-Bravo B, Moreno Gimenez JC, Sotillo I, Camacho F. Pitiriasis versicolor pseudoatrofica. Med Cut Ib Lat Am 1990;18:101-103
12. Prohic A, Ladislav O. *Malassezia* species isolated from lesional and non-lesional skin in patients with pityriasis versicolor. Mycoses 2007;50:58-63