항암요법 치료 중인 다발성 골수종 환자에서 원심고리홍반으로 발현한 몸백선 1예

가톨릭대학교 의과대학 피부과학교실

김은정 · 김혜성 · 김형옥 · 박영민

= Abstract =

A Case of Tinea Corporis Mimicking Erythema Annulare Centrifugum in a Patient Treated with Chemotherapy Due to Multiple Myeloma

Eun Jung Kim, Hei-Sung Kim, Hyung-Ok Kim and Young-Min Park

Department of Dermatology, Seoul St. Mary's Hospital, College of Medicine, The Catholic University of Korea, Seoul, Korea

Tinea corporis usually presents as an erythematous annular plaque with a scaly, concentrically expanding border. However, it is often difficult to diagnose when the initial manifestation is atypical, especially in immunocompromised patients. Early accurate diagnosis on mycologic basis may be of value in controlling the disease and preventing severe infection. We herein report an atypical case of tinea corporis that presented with skin lesions resembling erythema annulare centrifugum. A 61-year-old female presented with multiple, pruritic, polycyclic plaques on the back for a few days. She had been diagnosed with multiple myeloma, and was being treated with Velcade chemotherapy. KOH examination was positive, and on histological examination, fungal hyphae were noted on Periodic acid-Schiff (PAS) stain. Fungal cultures from skin scrapings showed growth of *Trichophyton rubrum*.

[Kor J Med Mycol 2009; 14(3): 150-154]

Key Words: Atypical tinea corporis, Immunocompromised patient, Multiple myeloma, *Trichophyton rubrum*

서 론

몸백선은 머리, 수염, 손발, 및 샅고랑 등을 제외한 피부에 피부사상균이 감염되어 일으키는 질환으로 대부분 표피 각질층에 국한되어 발생하나 일부 모낭을 침범하기도 한다[1]. 전형적인 임상 양상은 건조한 인설반 또는 소수포성 병변이 중심부는 호전되면서 주변으로 번져 나가는 윤상형 병변이 생기는 것이지만, 이외에도 원인 균주의 종류, 병변의 위치와 숙주의 면역 상태 등에 따라 매우 다양한 임상 양상을 보일 수 있다[2~5]. 비전형적인 임상 양상을 보일 경우 다른 피부 질환과 유사하여 감별이 어려울 수 있다[6~10]. 특히 면역이 저하된 환자에서 비전형적인 임상 양상으로 나타나 다른 염증성 피부 질환으로 오진하게 되는 경우 병변은 치료에 저항하고 빠르게 확산되며 심재성 감염으로 진행할 수 있어 초기에 몸백선의 의심을 갖고 적절한 진균학적 검사를 시행하는 것이 매우 중요하다[11,12].

저자들은 다발성 골수종을 진단 받고 항암 치료로 면역이 저하된 환자에서 홍반성의 윤상형

†별책 요청 저자: 박영민, 137-701 서울시 서초구 반포동 505, 가톨릭대학교 의과대학 서울성모병원 피부과
전화: (02) 2258-2867, Fax: (02) 5819-5820
e-mail: yymmpark6301@hotmail.com

Fig. 1. Pruritic, multiple, erythematous, polycyclic plaques on the back; inset: close-up view

판이 여러 개가 융합되는 양상을 보여 원심고리 홍반과 유사한 임상 소견을 보였으나 진균학적 검사 상 *Trichophyton rubrum* (이하 *T. rubrum*)이 검출된 비전형적인 몸백선 1예를 경험하고 문헌 고찰과 함께 보고한다.

증 례

환 자: 조 O O, 61세 여자 환자

주 소: 등에 발생한 환상의 다발성 홍반성 판

현병력: 환자는 다발성 골수종과 기관지 폐렴 및 다발성 병적 골절로 내과에 장기 입원 치료 중 한 달 전부터 등에 다수의 홍반성 판이 발생하여 퍼지는 양상을 보여 피부과에 의뢰되었다.

과거력 및 가족력: 2년 전 다발성 골수종을 진단받고 VAD (Vincristine, Adriamycin, Dexamethasone) 항암요법 3회와 Bortezomib (Velcade®) 항암요법 2회 시행 받았으며 기관지 폐렴과 다발성 병적 골절이 발생하여 장기간 입원 치료 중임.

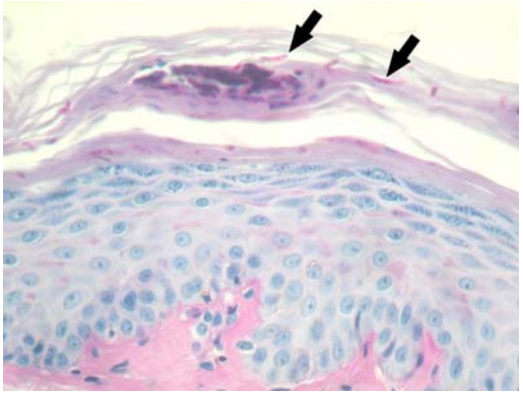

Fig. 2. Fungal hyphae (arrows) in the keratin layer (PAS, ×400)

피부 소견: 등의 병변은 소양감이 있는 환상의 홍반성 판으로 융기된 변연부는 미세한 인설을 동반하고 있었으며 원심성으로 확장되고 중심부는 경미한 과색소침착을 남기면서 치유되는 양상으로 여러 개의 인접한 병변들은 서로 융합하고 있었다 (Fig. 1).

진균학적 검사 소견: 등에서 시행한 KOH 직접도말검사 상 격벽이 있는 균일한 굵기를 가진 균사와 포자가 관찰되었다. 병변 변연부에서 채취한 인설을 Sabouraud dextrose agar 배지에 접종하여 25℃ 배양기에서 배양한 결과 중심부가 약간 융기된 솜털 모양으로 자라는 흰 원형의 균집락을 관찰할 수 있었으며 배지의 뒷면은 황갈색을 나타내어 *T. rubrum*으로 동정하였다.

병리조직학적 검사 소견: 각질층에는 과각화증과 국소적인 이상각화증 소견이 관찰되었으며, 진피에는 경미한 단핵구의 침윤이 관찰되었다. PAS 검사 상 각질층에서 균사를 확인할 수 있었다 (Fig. 2).

치료 및 경과: 폐렴과 골절에 대한 보조적 치료를 시행하던 중 기관지 폐렴과 다발성 고열을 동반한 패혈증이 발생하여 사망하였다.

고 찰

몸백선은 피부사상균증 중 발백선, 살백선과

Table 1. The reported cases of tinea corporis caused by *T. rubrum* with clinical presentation mimicking other dermatologic diseases

Reference No.	Sex/Age	Underlying Disease	Host Immunity	Other Dermatologic Diseases Mimicked
6	M/69	Autoimmune hypothyroidism	Immunocompetent	Subacute cutaneous lupus erythematosus
7	F/46	None	Immunocompetent	Subacute cutaneous lupus erythematosus
8	M/57	None	Immunocompetent	Sweet syndrome
	F/51	None	Immunocompetent	Pustular psoriasis
	M/28	None	Immunocompetent	Impetized herpes
	M/56	None	Immunocompetent	Pseudolymphoma
	M/64	None	Immunocompetent	Pseudolymphoma
9	M/44	AIDS	Immunocompromised	Kaposi's sarcoma
10	M/55	Renal transplantation	Immunocompromised	Blastomycosis infection
Our case	F/61	Multiple myeloma	Immunocompromised	Erythema annulare centrifugum

손발톱백선 다음으로 높은 발생빈도를 보이는 질환이다. 인체 친화성 진균인 *T. rubrum*에 의한 경우는 비노출 부위에 호발하고, 동물 친화성 진균은 노출 부위에 흔히 발생한다[1]. 전형적인 임상 양상은 인설을 동반한 홍반성 구진 및 소수포로 약간 융기되어 주변으로 퍼져 나가면서 중심부는 정상 피부 색깔 또는 경미한 색소침착을 남기는 환상형 병변을 보인다. 비전형적인 임상형으로 다수의 환상형 반이 동심원 모양을 이루는 와상백선 (tinea imbricata)과 환상형 반이 여러 개 융합되어 발생하는 다환성 (polycyclic) 병변, 심한 과각화를 보이는 건선양 (psoriasiform) 병변 등이 있고, 이 밖에도 스테로이드 제제의 투여나 도포에 의해 모양이 변형된 잠행백선 (tinea incognito)이 있다[1,3,13,14]. 심한 임상형으로 육아종, 모낭염, 농양, 독창, 가성 균종 (pseudomycetoma) 등의 양상으로 나타나기도 한다[15~17].

*T. rubrum*은 몸백선을 일으키는 주 원인균 중 하나로 ringworm 형태로 주변으로 퍼져나가는 환상형 반이 가장 흔한 임상 양상이지만, 비전형적인 임상 양상으로 나타나는 경우 종종 다른 피부 질환과 혼동되어 진균학적 검사가 시행되지 않으면 다른 피부 질환으로 오진할 수 있다. 국내외 문헌에 보고된 *T. rubrum*에 의한 비전형적인 몸백선이 다른 피부 질환과 유사한 임상 양상으로 나타나 혼동되었던 증례로는 햇빛 노출 부위에 다발성의 인설을 동반한 윤상형 반으로 나타나 아급성 홍반성 루푸스와 혼동된 경우[6,7], 붉은 색 구진과 농포로 나타나 농포성 건선과 혼동된 경우[8], 가성 림프종이나 Sweet 증후군과 유사하게 나타난 경우[8], 농가진양 단순포진 (impetized herpes simplex)과 유사하게 나타난 경우[8], AIDS 환자에서 Kaposi 육종과 유사한 병변으로 발생한 경우[9], 임상 양상과 진균학적 검사 소견이 분아진균증과 혼동되었으나 최종적으로 *T. rubrum*에 의한 몸백선으로 진단된 경우[10] 등이 보고되었다 (Table 1). 이외에도 비전형적인 임상 양상으로 우췌양 및 건선양 병변으로 발생한 경우[14], 가성막성 병변으로 발생한 경우[18], 심재성 침범을 보인 결절의 양상으로 발생한 경우[11,12] 등이 보고되었다.

몸백선에서의 다양한 임상형을 결정하는 인자들로는 원인 사상균의 종류, 각질층의 습윤한 정도, 접종 진균의 양과 같은 국소적 인자 및 아토피피부염이나 당뇨 등 진균 감염에 대한 감수성이 증가되어 있는 질환의 동반 유무와 숙주의

면역 상태 등이 있다[19,20]. 특히 백혈병, 림프종, 다발성 골수종과 같은 기저 질환을 동반하거나 스테로이드나 면역 억제제를 투여 받아 면역이 저하된 환자의 경우 비전형적인 임상 양상으로 발생하는 경우가 많아 임상적으로 다른 염증성 피부 질환과의 감별이 어려울 수 있다. 또한 면역이 억제된 환자에서 표재성 감염이 적절히 치료되지 못하고 만성적으로 지속되는 경우 진피나 피하의 심재성 감염으로 진행하거나 드물게는 내부 장기까지 침범할 수 있어 초기에 KOH 도말 검사와 진균 배양검사 등 적절한 진균학적 검사를 시행하는 것이 매우 중요하다.

저자들은 다발성 골수종으로 진단받고 항암 치료를 받은 환자의 등에 여러 개의 환상형 판이 서로 융합되는 다환성 병변이 발생하여 임상적으로 원심고리홍반을 의심하였으나, 진균학적 검사상 *T. rubrum*이 동정된 몸백선의 증례를 경험하고 면역이 저하된 환자에서 몸백선이 다른 피부 질환의 양상으로 발현하여 혼동될 수 있음을 시사하는 흥미로운 증례로 생각되어 보고하는 바이다.

REFERENCES

1. Verma S, Heffernan MP. Superficial fungal infection: Dermatophytosis, onychomycosis, tinea nigra, piedra. In: Wolff K, Goldsmith LA, Katz SI, Gilchrest BA, Paller AS, Leffel DJ. editors. Fitzpatrick's dermatology in general medicine. 7th ed. New York:McGraw-Hill Book, 2008: 1807-1821
2. Ziemer M, Seyfarth F, Elsner P, Hipler UC. Atypical manifestations of tinea corporis. Mycoses 2007; 50: 31-35
3. Kang GS, Go WT, Suh MK, Ha GY, Lee JI. A case of tinea corporis caused by *Trichophyton verrucosum* showing tinea imbricata-like clinical appearance. Kor J Med Mycol 2008; 13: 181-186
4. Sun PL, Ho HT. Concentric rings: an unusual presentation of tinea corporis caused by *Microsporum gypseum*. Mycoses 2006; 49: 150-151
5. Luque AG, Biasoli MS, Sortino MA, Lupo SH, Bussy RF. Atypical tinea corporis caused by *Microsporum gypseum* in a subject with acquired immune deficiency syndrome. J Eur Acad Dermatol Venereol 2001; 15: 357-377
6. Duaden E, Bartolome B, Pascual M, Fraga J, Garcia-Diez A. Autoinvolutive photoexacerbated tinea corporis mimicking a subacute cutaneous lupus erythematosus. Acta Derm Venereol 2001; 81: 141-142
7. Modi GM, Maender JL, Coleman N, Hsu S. Tinea corporis masquerading as subacute cutaneous lupus erythematosus. Dermatol Online J 2008; 14: 8
8. Ginter G, Soyer HP. Unusual clinical manifestations caused by *Trichophyton rubrum*--atypical "rubrophytoses". Hautarzt 1989; 40: 364-369
9. Kwon KS, Jang HS, Son HS, et al. Widespread and invasive *Trichophyton rubrum* infection mimicking Kaposi's sarcoma in a patient with AIDS. J Dermatol 2004; 31: 839-843
10. Squeo RF, Beer R, Silvers D, Weitzman I, Grossman M. Invasive *Trichophyton rubrum* resembling blastomycosis infection in the immunocompromised host. J Am Acad Dermatol 1998; 38: 379-380
11. Lowther AL, Somani AK, Camouse M, Floretino FT, Somach SC. Invasive *Trichophyton rubrum* infection occurring with infliximab and long-term prednisone treatment. J Cutan Med Surg 2007; 11: 84-88
12. Novick NL, Tapia L, Bottone EJ. Invasive *Trichophyton rubrum* infection in an immunocompromised host. Am J Med 1987; 82: 321-325
13. Wacker J, Durani BK, Hartschuh W. Bizarre annular lesion emerging as tinea incognito. Mycoses 2004; 47: 447-449
14. Kim JA, Kim SW, Moon SE. A case of verrucous and psoriasiform tinea corporis by *Trichophyton rubrum*. Korean J Dermatol 1997; 35: 1234-1240
15. Chun BN, Yu HJ, Son SJ. A clinical and mycologic study of tinea corporis. Korean J Dermatol 1989; 27: 537-542

16. Kim K, Chae YS, Suh KS, Kim ST. Clinical and histopathologic findings of dermatophytic granulomas. Korean J Dermatol 1992; 30: 794-801
17. Lee KH, Myung KB, Lee SN. Pseudomycetoma due to *Trichophyton schoenleinii* occurring in two brothers. Ann Dermatol 1989; 1: 102-106
18. Lu S, Xi L, Zhang J, Lu C. Pseudomembranous-like tinea of the scrotum: report of six cases. Mycoses 2009; 52: 282-284
19. Dahl MV. Immunological resistance to dermatophyte infections. Adv Dermatol 1987; 2: 305-320
20. Dahl MV. Suppression of immunity and inflammation by products produced by dermatophytes. J Am Acad Dermatol 1993; 28: S19-S23