피부병변이 동반된 전신성 칸디다증 1예

가톨릭대학교 의과대학 피부과학교실

박진영 · 이동원 · 이준영 · 조백기

=Abstract=

A Case of Systemic Candidiasis with Skin Manifestations

Jin Young Park, Dong Won Lee, Jun Young Lee and Baik Kee Cho

Department of Dermatology, College of Medicine, The Catholic University of Korea, Seoul, Korea

Candidiasis is the most common fungal infection complicating the course of the patients with hematologic malignancies. Although widespread organ involvement is characteristic of systemic candidiasis, report of skin involvement is rare.

A 22-year-old man with acute lymphocytic leukemia showed fever and painful erythematous maculopapular eruptions on the whole body after combination chemotherapy of mitoxanthrone, cytosine arabinoside and etoposide.

Histopathologic sections from the skin lesions showed sparse perivascular mononuclear cell infiltration in the dermis, and many blastospores and pseudohyphae within the dermis and subcutis. The patient died in spite of treatment with intravenous amphotericin B and oral flucytosine.

[Kor J Med Mycol 3(1): 67-72]

Key Words: Systemic candidiasis, Skin involvement

서 론

칸디다는 건강한 사람에서는 정상균총으로 존재하며 심각한 감염을 일으키지 않으나 면역기능이 저하된 환자에서는 치명적인 감염을 일으킬 수 있다. 최근 다양한 항생제 및 면역억제제의 사용과 항암 화학요법 등의 증가에 따라 심재성 진균감염의 빈도가 증가하고 있으며, 그중 특히 칸디다 속에 의한 감염이 많이 발생하고 있다[1].

피부의 표재성 칸디다증은 임상양상과 진균학적 검사만으로도 진단이 비교적 용이하나, 전신성 칸디다증의 경우는 임상양상이 비특이적이고 혈액배양에서 칸디다가 검출될 확률이 25%에 불과하며[2], 혈청학적 검사도 신뢰도가 낮아 조기진단과 치료에 어려움이 있다[3~5]. 그러나 전신성 칸디다증에서 피부병변이 있는 경우에는 임상과 피부병리조직 소견이 비교적 특징적이므로 조기진단에 도움이 된다[6,7].

국내에서도 전신성 칸디다증의 발생이 점차 증가하고 있으며 여러 보고가 있으나 피부병변이 동반된 보고는 많지 않다[8,9].

저자들은 급성 림프구성 백혈병 환자에서 항암화학요법을 시행한 후 발생한, 피부병변이 동반된, 전신성 칸디다증 1예를 경험하고 문헌고찰과 함께 보고한다.

증 례

환 자: 전 O O, 22세, 남자

주 소: 전신에 발생한 홍반성 반 및 구진

현병력: 환자는 6개월 전 급성 림프구성 백혈

†별책 요청 저자: 박진영, 150-713 서울특별시 영등포구 여의도동 62번지 가톨릭대학교 부속 성모병원 피부과

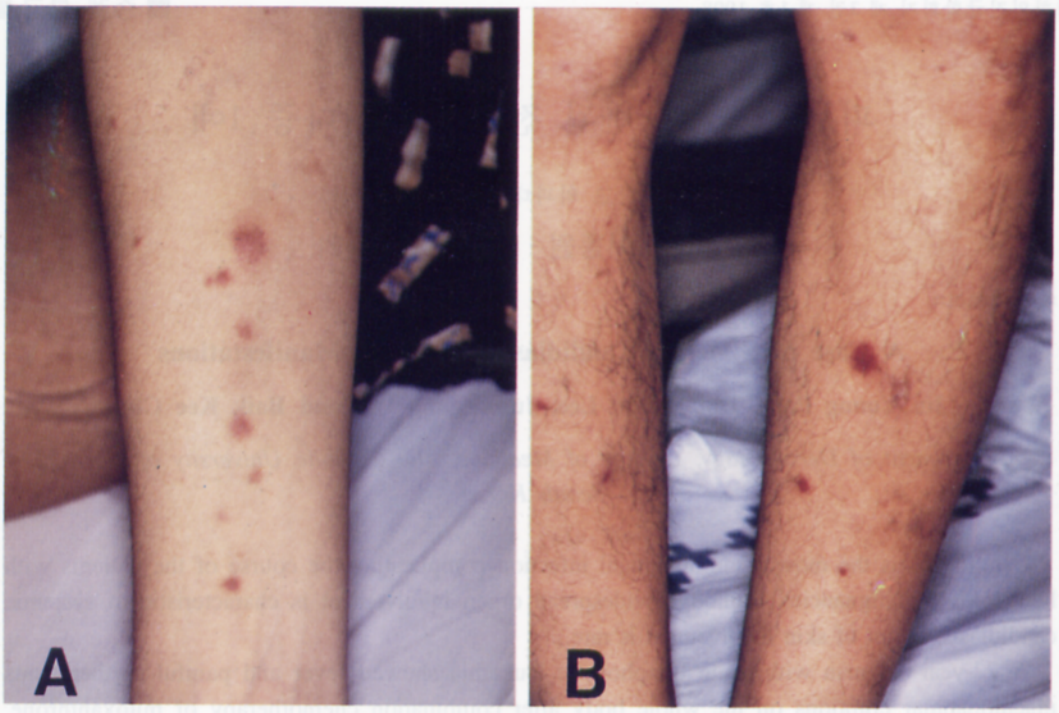

Fig. 1. Multiple dark erythematous macules and papules on the right forearm **(A)**, and both legs **(B)**.

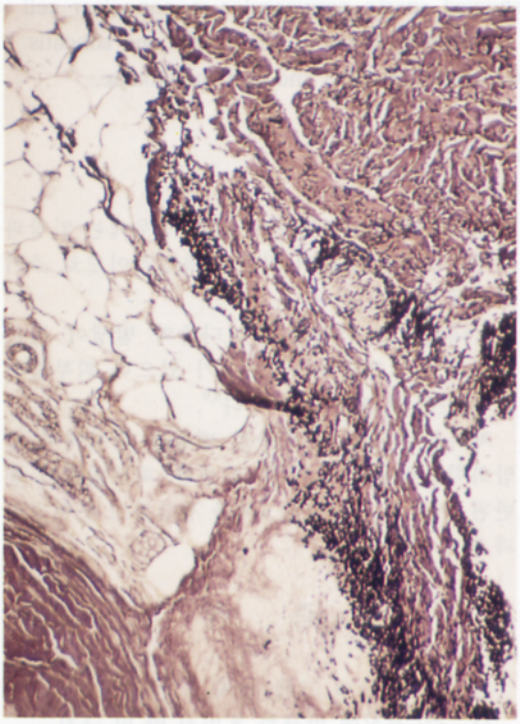

Fig. 2. Clusters of spores and hyphae are shown in the dermis and subcutis (methenamine silver stain, ×100).

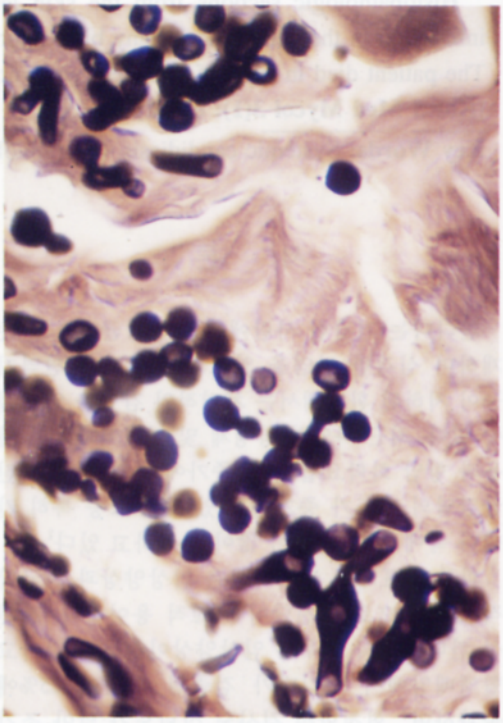

Fig. 3. High power view of fig. 2. shows many blastospores and pseudohyphae between the collagen bundles (methenamine silver stain, ×1,000).

병으로 진단받았으며, methotrexate, doxorubicin, vincristine, prednisolone, etoposide 등으로 2차례의 경화 화학요법을 시행한 후 관해되었으나, 2개월 후 재발 되어 mitoxanthrone, cytosine arabinoside, etoposide를 병합한 항암 화학요법을 시행하였다. 치료시행 10일 후부터 범혈구 감소증 (pancytopenia) 소견과 함께 고열, 복통이 발생하였으며 15일에는 압통을 동반한 홍반성 반과 구진이 우측 상지에 발생 하였다. 다양한 항생제의 사용에도 불구하고 고열은 지속되었으며 사지와 체간부로 홍반성 반과 구진이 확산되었다.

과거력 및 가족력: 특기사항 없슴

이학적 소견: 환자는 만성 병색을 보이며 전신쇠약 상태였고, 37~39℃의 발열이 있었다. 입술에는 단순 포진으로 생각되는 다발성 수포성 병변이 관찰되었고, 피부와 공막 (sclera)이 약하게 황색을 띠는 황달 소견이 관찰되었다.

피부소견: 직경 0.5~1.5cm 크기의, 압통을 동반한 암적색의 반과 구진들이 전신에서 관찰되었다 (Fig. 1).

검사소견: 흉부 X선 검사와 심전도 검사에서는 특이소견 없었다. 말초 혈액 검사상 헤모글로빈은 8.6g/dl, 헤마토크리트는 25.5%로 빈혈소견을 보였고, 백혈구 수는 200/mm^3, 혈소판 수는 22,000/mm^{3}로 범혈구 감소증을 보였으며, 골수천자 생검에서는 10% 미만의 세포밀집도를 보이며 조혈 모세포는 관찰되지 않았다. 혈액 화학검사상 총 단백과 알부민은 4.15g/dl와 2.75g/dl로 감소되었고, 총 빌리루빈과 직접 빌리루빈은 3.33mg/dl와 1.89mg/dl로 증가되었으며, SGOT는 17 I.U/L였고, SGPT는 138 I.U/L로 증가 되었다.

병리조직학적 소견: 우측 상지와 좌측 하지에서 시행한 피부생검상 표피에는 특이한 변화 없었고, 진피의 혈관주위와 피부부속기 주위로 약간의 단핵구들의 침윤이 관찰되었다. H & E 염색, periodic acid Schiff (PAS)염색 및 methenamine silver 염색 표본에서 진피층과 피하 지방층에 걸쳐 다수의 밀집된 위균사 (pseudohyphae)및 분아포자 (blastospore)가 관찰되었으며 마치 발아관 검사 (germ tube test)의 현미경 소견과 유사 하였다 (Fig. 2, 3).

치료 및 경과: 임상 및 병리조직학적 소견으로 전신성 칸디다증으로 진단하고 amphotericin B (50mg/일)를 11일간 정맥투여하고 2일간 flucytosine (4000mg/일)을 병합치료 하였으나 피부병변 발생 후 19일만에 패혈증으로 사망 하였다.

고 찰

전신성 칸디다증은 혈액종양, 심한 화상, 광범위 항생제의 장기사용, 항암화학요법, 부신피질호르몬제의 사용 등으로 면역기능이 저하된 환자에서 발생빈도가 높으며[1], 특히 급성 백혈병 환자에서 많이 발생한다[10].

전신성 칸디다증은 신체의 모든 기관에 침범될 수 있으며 폐, 간, 신장, 비장 등이 흔히 침범되나 전형적인 피부증상이 나타나는 경우는 전체 환자의 10~13%에 불과하다[2,11]. 피부증상은 단독 또는 다수의 홍색 또는 자색의 구진 또는 결절이 주로 체간 및 사지의 근위부에 나타난다. 병변은 비교적 경계가 명확하며, 크기는 0.5~1cm 정도인 경우가 많다[7]. 그 외에 괴저성 병변[12,13], 결절성 피하 농양[14], 결절성 모낭염[15] 등의 임상 형태로도 보고되었다. Jarowski 등[16]은 발열, 홍반성 구진, 그리고 미만성 근육통을 전신성 칸디다증의 삼 징후라 기술하였으며, 본 예에서도 발열, 복통과 함께 홍반성 구진이 우측 상지에서 시작하여 전신에 발생되었다.

전신성 칸디다증의 원인균주는 *Candida (C.) albicans*가 75%를 차지고 *C. tropicalis*가 20%를 차지하나, 피부병변이 동반된 경우에는 *C. tropicalis*가 원인균의 60%를 차지하고 *C. albicans*는 단지 20%에서만 발견된다고 하며 이렇게 *C. tropicalis*의 빈도가 높은 이유에 대해서는 아직 알려진 바가 없다[7].

심재성 진균감염의 확진은 조직내에서 원인균의 존재를 확인하거나, 배양에 의해 원인균을 증명 함으로써 가능하며, 원인균의 조직내 확인을 위해서는 PAS 염색이나 methenamine silver 염색, 그리고 연속절편 제작이 도움이 된다. 심재성 또는 전신성 진균증을 일으킬 수 있는 원인균으로는 *Aspergillus, Candida, Cryptococcus, Fusarium, Absidia, Mucor, Rhizopus, Pseudoallescheria* 등이 있는데, 칸디다는 발아성 효모균으로 직경 2~6μm의 포자와 위균사를 만드는데 비하여, *Aspergillus, Fusarium, Pseudoallescheria*는 조직소견상 유격만 균사 (septated hyphae)를 보이므로 *Candida*와는 쉽게 감별이 된다. *Absidia, Mucor, Rhizopus*는 격막이 없는 폭 6~50μm의 넓은 균사를 보이고, *Cryptococcus*는 직경 2~20μm의 효모

균으로서 두꺼운 젤라틴 피막을 가지고 있어 칸디다와 구별이 가능하다[17]. 그 외에 피하 진균증의 원인균으로는 색소진균증 (chromoblastomycosis)을 일으키는 *Cladosporium, Fonsecaea* 등이 있는데 이들은 조직내에서 sclerotic body로 나타나며 직경 6~12μm의 두꺼운 균사가 발견된다. *Rhinosporidium*과 *Sporothrix*도 피하 진균증을 일으킬 수 있는데, *Rhinosporidium*은 수많은 내포자 (6~8μm)를 가진 큰 포자낭 (sporangia, 100~350μm)이 관찰되고, *Sporothrix*는 37℃에서는 효모균으로 자라고 실온에서는 균사 모양으로 발육하는 이상성 진균 (dimorphic fungi)으로 피부에 감염되면 진피층에 육아종성 염증과 화농성 염증이 함께 나타나는 특징이 있으며 성상체 (asteroid body)가 나타날 수 있어 칸디다와 감별이 가능하다[17]. 배양 검사시, 칸디다는 일반 배지에서도 잘 자라지만 균종의 동정을 위해서는 항생제가 첨가된 Sabouraud's dextrose agar배지에서 배양하는 것이 좋으며, 상온 (25~27℃)에서 2~5일간 배양하면 크림색 또는 백색을 띠면서 표면이 매끄러운 집락을 형성한다.

피부증상이 나타나는 전신성 칸디다증은 비교적 특징적인 피부증상과 함께 피부병변의 병리조직 검사에서 진피내에 위균사 및 원형 내지는 난형의 포자와 분아포자를 관찰하는 것이 진단적 가치가 있다[17]. 본 환자의 병리조직 검사상 분아포자와 위균사가 주로 진피층과 피하지방층에서 관찰 되었고 표피층에서는 관찰되지 않았다. 이는 이 병변이 국소적 감염이 아니라 전신감염에 의한 것임을 시사한다 하겠다. 또한 표재성 칸디다 감염시의 조직에서는 주로 다형핵 백혈구로 구성된 염증세포의 침윤이 관찰되는데 본 증례에서는 염증세포의 침윤이 뚜렷하지 않았고, 약간의 단핵구 침윤만이 관찰되었는데 이는 본 환자의 면역기능 저하, 백혈구 감소증과 관련있을 것으로 사료된다. 임상적으로 전신성 칸디다 감염이 의심되어도 특징적 증상이 없고, 혈액을 이용한 진균 배양검사에서 양성율이 25%에 불과할뿐만 아니라[2], 여러 혈청학적 검사도 신뢰도가 높지 않아 조기 진단이 어려운 경우가 많다[3~5]. Jacobs 등[18]과 Kressel 등[19]은 면역기능이 저하된 환자에서 발열, 홍반성 구진, 그리고 근육통이 동반될 때, 전신성 칸디다증을 염두에 두고 피부나 근육 생검으로 조기에 진단하여 치료를 시작함으로써 환자의 예후를 개선시킬 수 있다고 하였다. 피부조직에서의 진균 배양검사는 진피 부위를 분쇄시킨 조직으로 배양시 좋은 효과를 얻을 수 있으나 병리조직 검사보다 시간이 많이 소모되는 단점이 있다. 혈액을 이용한 진균 배양검사시는 용해 원심분리법 (lysis-centrifugation technic), BACTEC broth culture bottle 등을 이용하여 검출율을 높일 수 있다. 최근 조직에서 면역형광검사를 이용한 항원 검출법, 혈청내의 항칸디다 항체나 항원 또는 칸디다의 대사물을 검출하는 검사 그리고 칸디다 DNA의 일부를 표식자로 이용한 칸디다종의 분류 등 새로운 방법들이 연구되고 있다[20]. 본 환자는 혈액 배양으로 칸디다를 증명하지 못하였고, 또한 환자의 상태가 급속히 악화되어 균종을 동정하기 위한 검사를 시행하지 못하였다. 하지만, 환자의 우측 상지와 좌측 하지에서 채취한 피부 생검조직에서 공통적으로 칸디다에 특징적인 위균사와 분아포자가 관찰되었고, 칸디다 혈증으로 인한 패혈성 쇽으로 사망한 것으로 추정되는 임상 경과를 생각할 때 전신성 칸디다증에 합당할 것으로 생각된다.

전신성 칸디다증의 치료로는 amphotericin B를 주요한 치료제로 사용하고 있으나, 이 약제는 비경구적으로만 사용해야하고 신독성 등의 심각한 부작용이 나타날 수 있으며 약제에 저항을 보이는 균주가 나타나기도 한다[21,22]. Amphotericin B와 flucytosine의 병합요법이 쓰이기도 하며, fluconazole과 itraconazole같은 새로운 azole계 항진균제들도 칸디다증 치료에 이용되고 있다. 최근에 환자의 면역기능을 회복시키기 위해 과립구 집락자극인자 (granulocyte colony-stimulating factor), 대식세포 집락자극인자 (macrophage colony-stimulating factor), 과립구 대식세포 집락자극 인자 (granulocyte macrophage colony-stimulating factor)와 같은 물질을 투여함으로써 과립구의 회복을 빠르게 하고 과립구 감소증 기간을 짧게하는 치료가 시도되고 있다[23~25]. 하지만, 전신성 칸디다증은 특징적 증상이나 신뢰도 높은 검사 방법이 없어 진단과 치료가 늦어지기 쉽고, 치료를 시도해도 사망률이 40~70%로 높으므로 더욱더 관심이 필요하다. 또한, 조기 치료시에 사망률을 줄일 수 있다는 잇점을 고려할 때, 고위험군에서 칸디다 감염증이 의심될 경우 확진되기 전이라도 초기에 경험적 치료를 시작하는 등의 적극적 노력이 필요하다 하겠다[26].

최근 혈액종양 환자, 항암 화학요법, 면역억제

치료, 유치 도관의 장기사용, 그리고 광범위 항생제 사용의 증가로 전신성 진균감염증이 점차 많아지고 기회감염을 일으키는 진균의 종류도 증가하고 있다[27]. 그중 특히, 칸디다의 감염 빈도가 높게 나타나고 있으며 이에 대한 조기 진단과 치료를 위한 적극적인 노력이 필요하리라 생각된다.

참 고 문 헌

1. Jarvis WR. Epidemiology of nosocomial fungal infections, with emphasis on *Candida* species. Clin Infect Dis 1995; 20: 1526-1530
2. Bodey GP, Luna M. Skin lesions associated with disseminated candidiasis. JAMA 1974; 229: 1466-1468
3. Matthews RC, Burnie JP, Tabaqchali S. Immunoblot analysis of the serological response in systemic candidosis. Lancet 1984; 22: 1415-1418
4. van Deventer AJ, van Vliet HJ, Hop WC, Goessens WH. Diagnostic value of anti-*Candida* enolase antibodies. J Clin Microbiol 1994; 32: 17-23
5. de Repentigny L. Serodiagnosis of candidiasis, aspergillosis, and cryptococcosis. Clin Infect Dis 1992; 14(Suppl 1): S11-22
6. Marcus J, Grossman ME, Yunakov MJ, Rappaport F. Disseminated candidiasis, *Candida* arthritis, and unilateral skin lesions. J Am Acad Dermatol 1992; 26: 295-297
7. Grossman ME, Silvers DN, Walther RR. Cutaneous manifestations of disseminated candidiasis. J Am Acad Dermatol 1980; 2: 111-116
8. 조호연, 김동준, 최현철, 오칠환. 피부 병변이 동반된 파종성 칸디다증 1예. 대피지 1995; 33: 784-788
9. Yu HJ, Baik YG, Kim HO, Son SJ. A case of systemic candidiasis with skin manifestations simulating varicella. Ann Dermatol 1994; 6: 212-214
10. Bodey G, Bueltmann B, Duguid W, et al. Fungal infections in cancer patients: an international autopsy survey. Eur J Clin Microbiol Infect Dis 1992; 11: 99-109
11. Balandran L, Rothschild H, Pugh N, Seabury J. A cutaneous manifestation of systemic candidiasis. Ann Intern Med 1973; 78: 400-403
12. File TM, Marina OA, Flowers FP. Necrotic skin lesions associated with disseminated candidiasis. Arch Dermatol 1979; 115: 214-215
13. Fine JD, Miller JA, Harrist TJ, Haynes HA. Cutaneous lesions in disseminated candidiasis mimicking ecthyma gangrenosum. Am J Med 1981; 70: 1133-1135
14. Benson PM, Roth RR, Hicks CB. Nodular subcutaneous abscesses caused by *Candida tropicalis*. J Am Acad Dermatol 1987; 16: 623-624
15. Collignon PJ, Sorrell TC. Disseminated candidiasis: evidence of a distinctive syndrome in heroin abusers. Br Med J 1983; 287: 861-862
16. Jarowski CI, Fialk MA, Murray HW, et al. Fever, rash, and muscle tenderness. Arch Intern Med 1978; 138: 544-548
17. 송계용. 진균증의 병리조직학적 소견. 대한의진균학회지 1997; 2: 17-24
18. Jacobs MI, Magid MS, Jarowski CI. Disseminated candidiasis. newer approaches to early recognition and treatment. Arch Dermatol 1980; 116: 1277-1279
19. Kressel B, Szewezyk C, Tuazon CU. Early clinical recognition of disseminated candidiasis by muscle and skin biopsy. Arch Intern Med 1978; 138: 429-433
20. Jones JM. Laboratory diagnosis of invasive candidiasis. Clin Microbiol Rev 1990; 3: 32-45
21. Nolte FS, Parkinson T, Falconer DJ, et al. Isolation and characterization of fluconazole- and amphotericin B-resistant *Candida albicans* from blood of two patients with leukemia. Antimicrob Agents Chemother 1997; 41: 196-199
22. Gallis HA, Drew RH, Pickard WW. Amphotericin B: 30 years of clinical experience. Rev Infect Dis 1990; 12: 308-329
23. Nemunaitis J, Meyers JD, Buckner CD, et al. Phase I trial of recombinant human macrophage colony-stimulating factor in patients with invasive fungal infections. Blood 1991; 78: 907-913
24. Bodey GP, Anaissie E, Gutterman J, Vadhan

RS. Role of granulocyte-macrophage colony-stimulating factor as adjuvant treatment in neutropenic patients with bacterial and fungal infection. Eur J Clin Microbiol Infect Dis 1994; 13(Suppl 2): S18-22

25. Di Mario A, Sica S, Salutari P, et al. Granulocyte colony-stimulating factor-primed leukocyte transfusions in *Candida tropicalis* fungemia in neutropenic patients. Haematologica 1997; 82: 362-363
26. 신형식, 백경란, 배현주 등. 칸디다 혈증의 임상적 고찰. 감염 1991; 23: 257-263
27. Perfect JR, Schell WA. The new fungal opportunists are coming. Clin Infect Dis 1996; 22(Suppl 2): S112-118