대한의진균학회지 제 1권 제 1호 1996
Kor J Med Mycol Vol. 1, No. 1, 1996

*Trichophyton mentagrophytes*에 의한 육아종 2예

연세대학교 의과대학 피부과학교실

박상훈 · 이광훈 · 방동식 · 이정복

=Abstract=

Two Cases of Fungal Granuloma Caused by *Trichophyton mentagrophytes*

Sang Hoon Park, Kwang Hoon Lee, Dongsik Bang and Jung Bock Lee

Department of Dermatology, Yonsei University College of Medicine, Seoul, Korea

Dermatophytes have been demonstrated infrequently in the dermis, subcutis, lymph nodes, bones and other tissues. A few cases of deep granulomatous cutaneous infections due to dermatophytes have been reported, but *Trichophyton mentagrophytes* granulomas are extremely rare.

We report two cases of *T. mentagrophytes* infection showing unusual granulomatous manifestations. A 63-year-old woman presented with multiple erythematous patches and nodules on both arms and lower extremities for 3 months. The second patient was a 69-year-old man who had erythematous annular plaques on the dorsum of the left hand for 4 months. Histopathologic examinations of the skin lesions of both patients showed chronic granulomatous inflammation with fungal elements. The biopsy specimens yielded *T. mentagrophytes* on culture. The skin lesions were cured after administration of itraconazole.

Key Words: Fungal granuloma, Dermatophyte, *Trichophyton mentagrophytes*

서 론

피부사상균은 일반적으로 피부와 모발 및 조갑의 각질층에만 침범하여 표재성 피부사상균증을 유발하나 드물게 진피나 피하지방층을 침범하여 육아종 및 농양 등 비전형적인 임상양상을 일으킨다[1-3]. 피부사상균에 의한 육아종은 다양한 임상소견을 보여 흔히 피부결핵, 피부 심부진균증, 세균 감염증 및 피부 종양 등과 감별해야 한다[2-3]. 원인균으로 *Trichophyton rubrum, T. violaceum, T. verrucosum, T. tonsurans, T. schoenleinii, Microsporum audouinii, M. gypseum, M. ferrugineum,* 그리고 *M. canis* 등이 보고 되었다.

*T. mentagrophytes*에 의한 육아종은 외국 문헌에 일부 보고 되었으며[8-10], 국내 문헌에는 *T. mentagrophytes*에 의한 가성균종 1예가 보고 된 바 있으나[11] 동 진균에 의한 Majocchi 육아종과 유사한 양상으로 나타난 국내 보고는 없다.

저자들은 63세 여자환자의 양측 상지 및 하지와 69세 남자환자의 좌측 수부에 *T. mentagrophytes* 감염으로 발생한 육아종 2예를 경험하고, 희귀한 증례로 사료되어 문헌고찰과 함께 보고한다.

증 례

증 례 1

환 자: 고 OO, 63세, 여자

주 소: 양측 상지 및 하지의 홍반성 구진, 결절 및 반

과거력: 고혈압, 신우신염

†별책요청 저자: 박상훈, 서울특별시 강남구 도곡동 146-92 연세대학교 의과대학, 영동세브란스 피부과
우편번호 135-270

Fig. 1. Well-demarcated superficial patches with hyperpigmentation and multiple nodules of variable sizes on the anterior aspects of both legs(**A**). Well-demarcated dark reddish annular plaque with raised borders and rice to pea sized nodules within the plaque on the dorsum of the left hand(**B**).

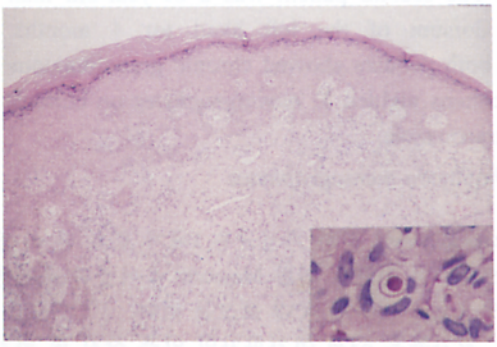

Fig. 2. A nodule showing mild acanthosis and chronic granulomatous inflammation consisting of lymphocytes, histiocytes, and multinucleated giant cells(H & E stain, × 100). Histiocytes containing fungal elements in the cytoplasm(PAS stain, × 400).

가족력: 특기사항 없음

현병력: 내원 3개월전 양측 상지 및 하지에 홍반성 병변이 발생하여 점차적으로 주변부위로 퍼져, 내원 당시 다양한 형태의 홍반성 병변으로 변하였으며, 소양감은 초기에 있었으나 소실되었다.

피부 소견: 양측 상지 및 하지에 비교적 경계가 명확한 다양한 크기 및 형태의 홍반성 인설성 구진, 결절 및 반이 관찰되었다(Fig. 1A).

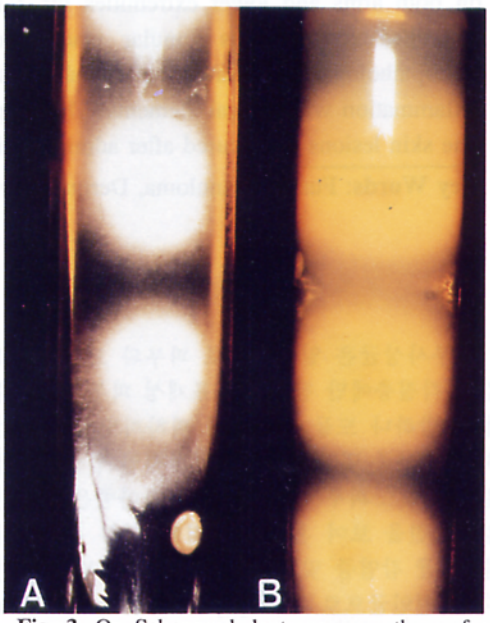

Fig. 3. On Sabouraud dextrous agar, the surface of the colony is buff-colored and granular form of *T. mentagrophytes*(**A**), and the reverse view of the colony is light yellowish(**B**).

병리조직학적 소견: 표피의 경미한 극세포증과 상부 진피내에 경미한 림프구성 혈관주위 침윤과 육아종성 염증세포의 침윤을 볼 수 있었으며, 염

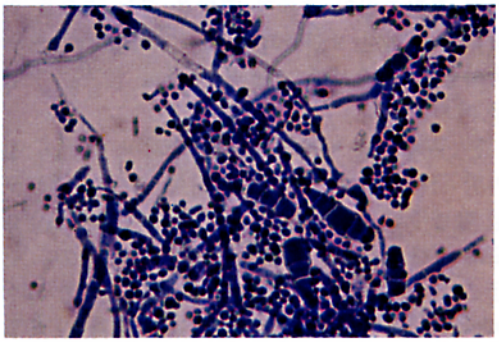

Fig. 4. On the slide culture, the colony shows typical cigar-shaped macroconidia and grape shaped microconidia of *T. mentagrophytes* (Lactophenol cotton blue stain, × 400).

증세포는 림프구, 조직구, 다핵 거대세포로 구성되어 있었다. 연속 절편한 조직을 Periodic acid-Schiff 염색시 조직구내에 붉게 염색된 균사 및 포자를 관찰할 수 있었다(Fig. 2).

진균학적 소견: 병변 표면에서 채취한 가검물의 KOH 직접도말 검사상 포자나 균사를 관찰할 수 없었으며, 조직생검한 가검물을 유리 homogenizer로 균질화시킨 후 Sabouraud 사면배지에 접종하여 배양하였다. 이들은 성장이 비교적 빨랐으며, 배양 7일째의 집락은 담황색의 과립형이었고, 배지의 뒷면은 엷은 황색을 띠었다(Fig. 3). slide culture 상 cigar모양의 대분생자와 다수의 원형 소분생자가 포도송이 모양으로 관찰되었으며 (Fig.4) 나선형의 균사도 관찰되었다. 이상의 진균학적 소견으로 원인균을 *T. mentagrophytes*로 동정하였다.

치료 및 경과: Itraconazole을 1일 200mg씩 3개월간 경구 투여후 치유되었으며, 그후 현재까지 재발하지 않았다.

증 례 2

환 자: 김 OO, 69세, 남자

주 소: 좌측 수부의 홍반성 판 및 결절

과거력: 특기사항 없음

가족력: 특기사항 없음

현병력: 내원 4개월전 좌측 수부에 홍반성 병변이 발생하여 점차적으로 주변부위로 진행되었으며, 내원 당시에는 좌측 수부의 배면에 비교적 경계가 명확한 판 및 결절이 나타났다.

피부 소견: 좌측 수부의 배면에 융기되고 비교적 명확한 경계를 가진 윤상의 암적색 인설성 판 및 결절이 관찰되었다 (Fig. 1B).

병리조직학적 소견: 만성 육아종성 염증반응을 관찰할 수 있었다.

진균학적 소견: 병변 표면에서 채취한 가검물의 KOH 직접도말 검사상 균사가 관찰되었으며, 조직생검한 가검물을 유리 homogenizer로 균질화시킨후 Sabouraud 사면배지에 접종하여 배양하였다. 배양 7일째의 집락은 담황색의 과립형이였고, 배지의 배면은 황색을 띠었다. slide culture 상 cigar모양의 대분생자 및 포도송이 모양으로 밀집된 다수의 원형 소분생자와 나선형의 균사가 관찰되었다. 이상의 진균학적 소견으로 원인균을 *T. mentagrophytes*로 동정하였다.

치료 및 경과: itraconazole을 1일 100mg씩 7주간 경구 투여후 병변은 소실되었다.

고 찰

피부사상균은 표피, 모발 및 조갑의 각질세포를 흔히 침범하며 기저 세포층 하부는 잘 침범하지 않는다. 그러나 드물게 진피나 피하지방층을 침범하여 Majocchi육아종, 독창, 피하농양, 우췌상 병변을 일으키며, 때로는 혈행성 확산을 통한 전신성 병변을 일으킨다[2]. 1883년 Majocchi[4-5]가 *T. violaceum*에 의한 두피의 결절을 "granuloma trichophyticum"으로 처음 기술한 이후, *T. rubrum, T. violaceum, T. verrucosum, T. tonsurans, T. schoenleinii, M. audouinii, M. gypseum, M. ferrugineum,* 그리고 *M. canis* 등이 피부사상균에 의한 육아종의 주요 원인균으로 보고 되었으며, 국내에서는 *T. violaceum*[3], *T. schoenleinii*[6], *T. rubrum*[7], *M. canis*[7]에 의한 육아종이 보고 되었다.

*T. mentagrophytes*에 의한 육아종은 외국 문헌에 일부 보고 되었으며[8-10], 국내 문헌에는 *T. mentagrophytes*에 의한 가성균종 1예가 보고 된 바 있으나[11] 동 진균에 의한 Majocchi 육아종과 유사한 양상으로 나타난 국내 보고는 없다.

*T. mentagrophytes*는 체부 백선, 족부 백선, 조갑백선, 안면 백선, 완선, 수부 백선 및 두부 백선의 원인균이다. 일반적으로 *T. mentagrophytes*는 표재성 진균증을 일으켜 인설과 과색소침착을 보이는 중앙부와 구진과 소수포가 배열된 경계부로 구성된 병변을 보이나 비전형적인 임상양상으로 나타나기도 한다. 1982년 Powell과 Muller[8]는 농

부들의 상지와 유두에 발생한 결절 및 농포에서 *T. mentagrophytes*를 분리해내고 이를 원인균으로 보고하였으며, 이러한 피부사상균에 의한 육아종의 유발요인으로 외상이 중요한 역할을 한 것으로 생각 하였다. 그후 Hironaga 등[9]은 특별한 선행요인 없이 *T. mentagrophytes*가 대퇴부의 윤상의 인설성 판과 결절에서 림프절, 고환, 척추, 뇌등 전신기관으로 확산된 증례를 보고 하였으며, Smith 등[10]은 심장이식 수술후 면역 억제제를 투여한 여자의 하지에서 판의 양상으로 나타난 *T. mentagrophytes* 육아종을 보고 하였다. 이숙경 등[11]은 장기간 부신피질 호르몬제를 복용한 후천성 수포성 표피박리증 여자 환자의 후두부에서 피하결절의 양상으로 나타난 *T. mentagrophytes* 가성균종을 보고 하였다. 본 증례들에서는 일반 혈액검사, 뇨검사, 기능 검사상 정상범위였고, 뚜렷한 유발인자나 선행질환이 없었으며 상지, 하지 및 수부에 경계가 명확한 인설성 구진, 결절 및 판의 병변 이외의 다른 전신기관의 병변은 관찰되지 않았다(Table 1.).

피부 사상균의 병원성은 숙주의 여러가지 국소적 혹은 전신적 요소에 의해 좌우된다. 부신피질 호르몬제 및 면역 억제제의 투여, 당뇨병, Cushing 증후군, 림프종, 백혈병 등이 숙주의 면역상태를 변화시켜 피부 사상균의 심부조직 침범을 유발한다[10-13]. 또한 외상, 면도, 마찰, 땀의 정체, 정맥성 울체 등의 국소 자극이 모낭벽에 손상을 줌으로써 피부 사상균이 진피내로 들어간다[1,8,14]. Hironaga 등[9]은 특별한 선행요인 없이 *T. mentagrophytes*가 전신기관을 침범한 증례를 보고하면서 *T. mentagrophytes* 항원에 대한 림프구 전환 장애 및 무반응을 관찰하고, 피부 사상균에 대한 숙주의 저항력에 세포 매개성 면역과 염증 매개 화학물질이 중요한 역할을 하는 것으로 가정하고 이러한 요인들의 결함이 *T. mentagrophytes* 육아종을 유발하는 기전과 관련이 있을 가능성을 제시하였다.

본 증례들의 병리조직학적 검사상 표피의 경미한 극세포증과 상부 진피내에 경미한 림프구성 혈관주위 침윤과 림프구, 조직구, 다핵 거대세포로 이루어진 육아종성 병변을 볼 수 있었다. 진균 배양검사상 베이지색의 과립형 집락과 slide culture 상 특징적인 cigar모양의 대분생자 및 포도송이 모양으로 밀집된 다수의 원형 소분생자와 나선형의 균사가 관찰되어 본 병변은 *T. mentagrophytes*에 의한 육아종임을 확인하였다.

표재성 진균증의 치료는 병변의 수가 많지 않을 경우 항진균제의 도포에 의한 국소치료가 원칙이고 필요시 항진균제를 경구투여 하나, 피부 사상균에 의한 육아종에는 국소치료와 함께 반드시 경구투여를 해야한다. 항진균제 griseofulvin, ketoconazole, itraconazole 중 itraconazole이 *T. mentagrophytes*에 대해 가장 강력한 항균력을 갖는다[15]. 본 증례들은 itraconazole을 각각 1일 200mg씩 3개월 및 1일 100mg씩 7주간 경구투여 하여 병변이 소실되었으며, 그후 현재까지 재발하지 않았다.

이상의 임상적, 병리조직학적 및 진균학적 소견상 *T. mentagrophytes*에 의한 육아종 2예를 경험하고 문헌고찰과 함께 보고한다.

참 고 문 헌

1. Hazelrigg DE, Williams TE, Rudolph AH. Nodular granulomatous perifolliculitis. JAMA 1975; 233: 270-271

Table 1. *T. mentagrophytes* infections showing unusual clinical features from literatures

Authors	Predisposing factors	Clinical features
Powell et al[8]	Trauma	Nodules and pustules
Hironaga et al[9]	–	Annular scaly plaques and nodules Lymph nodes, testes, vertebrae and central nervous system involvement
Smith et al[10]	Suppressed cellular immunity	Plaques
Lee et al[11]	Systemic corticosteroid	Subcutaneous nodules
Present cases	–	Well-demarcated patches, plaques and nodules

–: Not specified

2. Elgart ML, Warren NG. Superficial and subcutaneous mycosis. In: Moschella SL, Hurley HJ, eds. Dermatology, 3rd ed. Vol 1, Philadelphia : WB Saunders Co, 1992: 879-880
3. 김양안, 이광훈, 이정복, 서순봉. *Trichophyton violaceum*에 의한 육아종 1 예. 대피지 1989; 27: 304-307
4. Majocchi D. Sopra una nuova tricofizia (granuloma trichofitico), studi clini micrologici. Bull R Acad Med Roma 1883; 9: 220 (cited from reference 5)
5. Wilson JW, Plunkett OA, Gregersen A. Nodular granulomatous perifolliculitis of the legs caused by *Trichophyton rubrum*. Arch Dermatol 1954; 69: 258-277
6. Lee KH, Myung KB, Lee S. Pseudomycetoma due to *Trichophyton schoenleinii* occuring in two brothers. Ann Dermatol (Seoul) 1989; 1: 102-106
7. 김 광, 채영수, 서기석, 김상태. 피부 사상균에 의한 육아종의 임상 및 조직학적 소견. 대피지 1992; 30: 794-801
8. Powell FC, Muller SA. Kerion of the glabrous skin. J Am Acad Dermatol 1982; 7: 490-494
9. Hironaga M, Okazaki N, Saito K, Watanabe S. *Trichophyton mentagrophytes* granulomas. Arch Dermatol Syphilol 1983; 119: 482-490
10. Smith KJ, Neafie RC, Skelton III HG, et al. Majocchi's granuloma. J Cutan Pathol 1991; 18: 28-35
11. 이숙경, 이봉길, 이홍렬, 이원우. *Trichophyton mentagrophytes*에 의한 가성균종 1예. 대피지 1996; 34: 480-484
12. Singh G. Experimental *Trichophyton* infection of intact human skin. Br J Dermatol 1973; 8: 545-599
13. Schreiber MM. *Trichophyton rubrum* perifollicular granuloma of legs. Cutis 1967; 3: 1083-1086
14. Mikhail GR. *Trichophyton rubrum* granuloma. Int J Dermatol 1970; 9: 41-46
15. 서무규. *Trichophyton mentagrophytes*의 경구용 항진균제에 대한 감수성. 대피지 1992; 30: 769-775